·病例报告·

DOI：10.12449/JCH250119

以肝脾肿大为首发表现的POEMS综合征2例报告

张　野[1a]，王文清[1b]，李　璟[1a]，白芃蓉[1c]，李佳玉[1a]，成　艳[1a]，房苗苗[2]，高娜娜[3]，黄长形[1a]

1 空军军医大学第二附属医院（第四军医大学唐都医院）a. 传染病科，b. 血液内科，c. 核医学科，西安 710038

2 西安市临潼区中医院肝病科，西安 710699

3 西安市中医医院肝病科，西安 710021

通信作者：黄长形，13572133011@163.com（ORCID：0000-0001-5511-2999）

摘要：POEMS综合征是一种与浆细胞病有关、累及多系统的罕见病，临床表现多样。现报道2例以肝脾肿大为首发表现的POEMS综合征病例，病程中患者出现下肢无力、肝脾和淋巴结肿大、腹水、甲状腺功能减退、M蛋白阳性、皮肤色深，^{18}F-FDG PET-CT显像发现以溶骨性改变为主的骨病变，合并浆细胞瘤，血清血管内皮生长因子水平升高，最终诊断为POEMS综合征，经免疫调节治疗后症状缓解。

关键词：POEMS综合征；肝肿大；脾肿大；诊断

基金项目：陕西省传染疾病临床医学研究中心（2021LCZX-09）

POEMS syndrome with hepatosplenomegaly as the initial manifestation: A report of two cases

ZHANG Ye[1a], *WANG Wenqing*[1b], *LI Jing*[1a], *BAI Qianrong*[1c], *LI Jiayu*[1a], *CHENG Yan*[1a], *FANG Miaomiao*[2], *GAO Nana*[3], *HUANG Changxing*[1a]

1. a. Department of Infectious Diseases, b. Department of Hematology, c. Department of Nuclear Medicine, The Second Affiliated Hospital of Air Force Medical University (Tangdu Hospital, Fourth Military Medical University), Xi'an 710038, China; 2. Department of Hepatology, Lintong Hospital of Traditional Chinese Medicine, Xi'an 710699, China; 3. Department of Hepatology, Xi'an Hospital of Traditional Chinese Medicine, Xi'an 710021, China

Corresponding author: HUANG Changxing, 13572133011@163.com (ORCID: 0000-0001-5511-2999)

Abstract: POEMS syndrome is a rare condition associated with plasma cell disorders, and it often involves multiple systems and has diverse clinical manifestations. This article reports two cases of POEMS syndrome with hepatosplenomegaly as the initial manifestation. During the course of the disease, the patients presented with lower limb weakness, hepatosplenomegaly, lymph node enlargement, ascites, hypothyroidism, positive M protein, and skin hyperpigmentation, and ^{18}F-FDG PET-CT imaging revealed bone lesions mainly characterized by osteolytic changes and plasma cell tumors. There was an increase in the serum level of vascular endothelial growth factor. The patients were finally diagnosed with POEMS syndrome, and the symptoms were relieved after immunomodulatory treatment.

Key words: POEMS Syndrome; Hepatomegaly; Splenomegaly; Diagnosis

Research funding: Clinical Research Center for Infectious Diseases of Shaanxi Province (2021LCZX-09)

1　病例资料

病例1：患者女性，71岁，长期居住于陕西省宝鸡市，主因“腹胀、乏力2个月”于2023年8月15日收住唐都医院传染病科。患者2023年6月初因发热、咳嗽就诊于当地医院，新型冠状病毒核酸检测阳性，诊断为新型冠状

病毒感染，给予抗感染及对症支持治疗后体温恢复正常，咳嗽、气短症状好转，但病程中出现腹胀、乏力，且症状逐渐加重，无腹痛、腹泻等伴随症状。腹部超声示：肝实质回声略增粗增强，门静脉增宽，脾大；胆囊壁水肿增厚，腹腔积液（中～大量），双侧胸腔积液（少量）；胰腺未见明显异常。给予输注人血白蛋白、腹腔穿刺引流术后腹胀症状减轻，遂好转出院。但出院后腹胀症状再次进行性加重，伴乏力、纳差，至唐都医院传染病科就诊，门诊以“肝硬化、腹腔积液”收入院。患者否认烟酒史、家族遗传性疾病病史、过敏史。4年前诊断为高血压病，口服厄贝沙坦片降压治疗；3年前诊断为2型糖尿病、糖尿病肾病，服用阿卡波糖、瑞格列奈控制血糖，百令片控制肾病；2023年4月诊断为亚临床甲状腺功能减退症，口服左甲状腺素钠片5 μg/d治疗。发病以来精神、饮食、睡眠较差，体质量下降约5 kg，小便量少，24 h尿量约800 mL，大便量少，成形。查体：体温35.5 ℃，脉搏77次/min，呼吸18次/min，血压100/60 mmHg。体质量45 kg，身高157 cm，身体质量指数（BMI）18.27 kg/m^2。皮肤色深，未见肝掌、蜘蛛痣，全身浅表淋巴结未触及。双下肺呼吸音降低，未闻及干湿性啰音，心脏查体未见明显异常。腹部膨隆，无压痛及反跳痛，肝脾肋下未触及，移动性浊音阳性，双下肢轻度凹陷性水肿。

入院后完善相关检查。血常规：白细胞计数4.95×10^9/L，中性粒细胞百分比86.7%，淋巴细胞百分比8.7%，红细胞计数3.94×10^{12}/L，血红蛋白110 g/L，血小板计数147×10^9/L；肝功能：丙氨酸氨基转移酶14 U/L，天门冬氨酸氨基转移酶13 U/L，碱性磷酸酶171 U/L，γ谷氨酰转移酶52 U/L，总胆红素7.6 μmol/L，胆碱酯酶2 733 U/L，白蛋白39.9 g/L；肾功能：尿素氮27.7 mmol/L，肌酐144 μmol/L，尿酸593 μmol/L，血清胱抑素C 3.49 mg/L；电解质：钾6.99 mmol/L，钠132.6 mmol/L，氯110.2 mmol/L，钙2.18 mmol/L；血浆氨31 μmol/L；糖化血红蛋白5.40%；凝血系列：凝血酶原时间14.1 s，活化部分凝血活酶时间40.5 s，凝血酶原活动度65.1%，纤维蛋白原3.98 g/L，纤维蛋白原降解产物21.30 μg/mL，D-二聚体2.66 μg/mL；降钙素原1.18 ng/mL；C反应蛋白<5.0 mg/L；乙型肝炎血清学标志物：抗-HBs、抗-HBe、抗-HBc均阳性；甲型肝炎病毒、丙型肝炎病毒、戊型肝炎病毒、人类免疫缺陷病毒、EB病毒、巨细胞病毒、梅毒均为阴性；甲胎蛋白1.34 ng/mL；甲状腺功能八项：三碘甲状腺原氨酸0.72 ng/mL，甲状腺素64.70 ng/mL，游离三碘甲状腺原氨酸2.06 pg/mL，游离四碘甲状腺原氨酸11.00 pg/mL，促甲状腺素9.83 uIU/mL（参考范围0.27～4.2 uIU/mL），甲状腺球蛋白抗体4.44 IU/mL，甲状腺微粒体抗体0.15 IU/mL，抗甲状腺过氧化物酶抗体1.52 IU/mL。腹部超声示：肝大小正常，考虑弥漫性改变、钙化灶，建议进一步检查，脾轻度肿大（脾厚4.4 cm，长度12.8 cm），胆囊壁毛糙、符合胆囊炎，双肾大小正常，实质区回声略增强，胰大小正常，图像未见异常，门静脉内径正常高值（1.3 cm），血流通畅，腹水大量。上腹部CT示：心包积液，双侧胸膜腔积液；肝硬化，脾大，门静脉高压（门静脉及脾静脉增粗，胆囊水肿性改变，胃-食管静脉曲张），腹水；左侧第6肋骨髓腔异常高密度影，胸12椎体呈楔形改变；胸12-腰3、腰5椎体高密度影。根据患者病史、症状、体征和相关检查，患者肝硬化失代偿期诊断明确，但常见嗜肝病毒检测为阴性，肝硬化病因尚不明确，需进一步检查明确原因。患者同时存在电解质紊乱、肾功能损伤，给予腹腔穿刺、保肝、利尿、纠正电解质紊乱等对症治疗。

进一步检查二维超声心动图，大致正常。血管超声示：肝后端下腔静脉、肝静脉内径正常，血流通畅。腹水常规生化：外观淡黄色微浑，细胞总数104×10^6/L，白细胞计数20×10^6/L，氯108.0 mmol/L，总蛋白25.5g/L，白蛋白17.0 g/L，葡萄糖7.07 mmol/L；腹水结核杆菌感染T淋巴细胞斑点试验检查：阴性。患者腹水考虑为漏出液，排除结核感染可能，结合检查暂不考虑由于心脏和血管因素造成的肝硬化。自身抗体系列：抗核抗体1∶160阳性，余自身抗体、自身免疫性肝病系列抗体均为阴性。免疫球蛋白（Ig）补体系列未见明显异常；血清蛋白电泳：白蛋白62.70%，α1球蛋白3.80%，α2球蛋白10.20%，β球蛋白8.50%，γ球蛋白14.80%，M蛋白0.0%；血清免疫固定电泳：血清IgA弱阳性，λ-轻链弱阳性，检出IgA型异常M蛋白带。患者自身免疫性肝病系列抗体阴性，基本排除自身免疫性因素造成的肝硬化。虽然患者M蛋白比例为0.0%，但血清检出IgA型异常M蛋白带，且患者CT检查提示胸椎、腰椎骨质改变，需排除浆细胞异常增殖性疾病可能。骨髓穿刺活检：骨髓增生活跃，粒系增生活跃，各阶段均可见，未见成簇原始粒细胞；红系增生活跃，可见成簇晚幼红细胞，巨核细胞减少，浆细胞比例明显增高，原始幼稚浆细胞占12.5%，可见成堆成簇浆细胞，该细胞胞体大小不一，胞质较丰富，染色为紫红色，胞核圆形、类圆形、偏位，部分可见核仁，待排多发性骨髓瘤（图1a）。血液内科会诊后建议：完善骨髓流式细胞术免疫表型分析、血管内皮生长因子（vascular endothelial growth factor，VEGF）水平、内分泌激素检查，必要时

行^{18}F-FDG PET-CT明确诊断。骨髓流式细胞术检查：CD45^{+}/CD138^{+}/CD38^{+}/CD19^{+}/CD56^{-}浆细胞占有核细胞比例为0.52%，多克隆性表达cKappa/cLambda，微小残留病灶阴性。^{18}F-FDG PET-CT示：双侧髂骨、右侧股骨颈、左侧髋臼、左侧耻骨、胸11/12椎体、腰2/4椎体、左侧2/7肋骨、右侧3/6肋骨成骨为主骨破坏伴葡萄糖代谢增高，硬化型浆细胞瘤可能性大（图1b、c）；双侧胸膜腔、心包、腹盆腔积液，脾大（图1d）；腹膜后及肠系膜根部多发淋巴结（图1e），请结合临床除外POEMS综合征。VEGF 572.3 pg/mL（参考范围：0～142.2 pg/mL）；皮质醇、促肾上腺皮质、孕酮+性腺五项结果均未见异常。追问病史，患者诉3年前诊断为糖尿病肾病后出现皮肤颜色逐渐变深、双下肢麻木情况，综合考虑诊断为POEMS综合征、多发性骨髓瘤、失代偿期肝硬化。转血液内科继续治疗，2023年9月20日起分别于第1、4、8、11天给予硼替佐米1.6 mg，分别于第1～4天、第8～11天给予地塞米松10 mg，治疗后皮肤暗沉情况好转，四肢远端皮肤温度升高，提示末梢血供好转，但患者仍持续存在腹腔积液，加用来那度胺10 mg/d，症状好转后出院。

病例2：患者女性，49岁，长期居住于陕西省西安市，主因“腹胀、乏力、皮肤暗沉1月余”于2024年3月27日收住唐都医院传染病科。患者2024年2月无明显诱因出现腹胀、乏力，偶感腹痛、纳差，无恶心、呕吐等不适，家人发现其皮肤颜色暗沉发黑，遂就诊于当地医院，腹部CT示：肝大、脾大，腹腔及盆腔积液，腹膜炎征象，双肾周桥隔增厚，扫描层面内胸腰椎、双侧肋骨、盆骨各组成骨多发斑片状致密影。为求进一步诊治至唐都医院传染病科就诊。门诊完善相关检查，HBV DNA<1.0×10^{2} IU/mL；乙型肝炎血清学标志物定量：HBsAg 0.86 IU/mL，抗-HBs 9.00 mIU/mL，HBeAg 0.00 C.O.I，抗-HBe 63.10 Inh%，抗-HBc 539.70 C.O.I；甲状腺功能五项：三碘甲腺原氨酸1.67 nmol/L，甲状腺素98.80 nmol/L，游离三碘甲状腺原氨酸3.72 pmol/L，游离四碘甲状腺原氨酸12.60 pmol/L，促甲状腺素16.30 uIU/mL；腹部B超示：肝脏图像符合肝硬化、脂肪肝，脾大（脾厚6.0 cm，长度16.0 cm），门静脉内径增宽（1.5 cm），脾静脉内径增宽（1.1 cm），血流通畅，腹水少量；肝纤维化扫描肝硬度值12.6 kPa。门诊以“乙型肝炎肝脾肿大原因待查”收入院。患者否认烟酒史、家族遗传性疾病病史、过敏史。3年前诊断为冠心病、高血压病，间断口服脑心通治疗。发病以来精神尚可，食欲下降，小便基本正常，大便不成形。查体：体温36.5 ℃，脉搏89次/min，呼吸16次/min，血压109/76 mmHg。体质

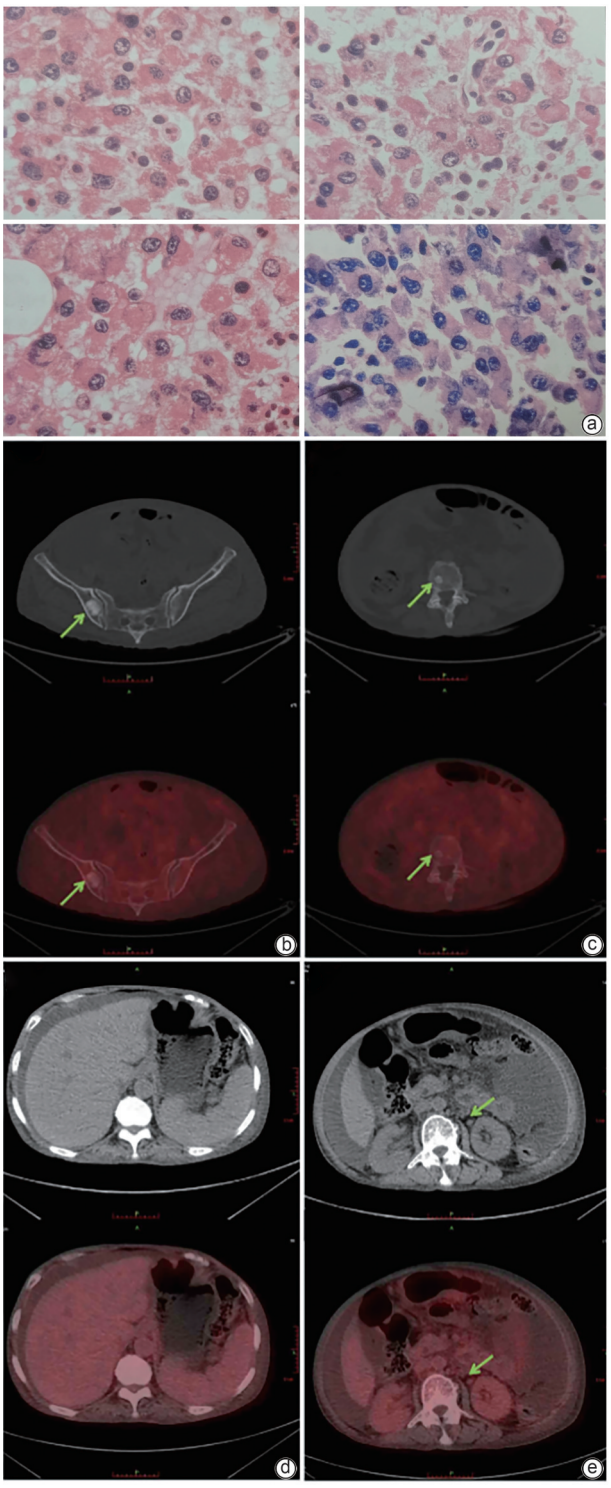

注：a，骨髓活检见成堆成簇浆细胞（苏木素-吉姆萨-酸性品红染色，×40）；b，^{18}F-FDG PET-CT示右侧髂骨骨质破坏伴葡萄糖代谢增高（绿色箭头）；c，^{18}F-FDG PET-CT示腰4椎体骨质破坏伴葡萄糖代谢增高（绿色箭头）；d，^{18}F-FDG PET-CT示脾大伴腹腔积液；e，^{18}F-FDG PET-CT示腹膜后淋巴结（绿色箭头）。

图1 病例1骨髓活检及^{18}F-FDG PET-CT检查结果

Figure 1 The results of bone marrow biopsy and ^{18}F-FDG PET-CT of case 1

量63 kg，身高160 cm，BMI 24.61 kg/m^2。皮肤色深，体毛重（图2a），浅表淋巴结未触及。心、肺、腹查体未见明显异常。

患者近期出现皮肤颜色暗沉发黑，肝脾肿大，骨密度不均匀升高，促甲状腺素水平升高，追问病史，患者发病以来出现双下肢无力，结合病例1的诊疗经验，入院后完善相关检查。血常规：白细胞计数4.67×10^9/L，红细胞计数4.82×10^{12}/L，血红蛋白138 g/L，血小板计数186×10^9/L，肝功能：丙氨酸氨基转移酶5 U/L，天门冬氨酸氨基转移酶13 U/L，碱性磷酸酶77 U/L，γ谷氨酰转移酶27 U/L，总胆红素10.7 μmol/L，胆碱酯酶3 911 U/L，白蛋白34.9 g/L；肾功能：尿素氮4.8 mmol/L，肌酐68.0 μmol/L，尿酸333 μmol/L，血清胱抑素C 2.39 mg/L；电解质：钾4.95 mmol/L，钠139.8 mmol/L，氯106.3 mmol/L，钙1.95 mmol/L；血浆氨12.90 μmol/L；凝血系列检查：凝血酶原时间13.3 s，活化部分凝血活酶时间30.5 s，凝血酶原活动度71.8%，纤维蛋白原含量3.05 g/L，纤维蛋白原降解产物8.00 μg/mL，D-二聚体1.33 μg/mL；降钙素原0.37 ng/mL；C反应蛋白1.36 mg/L；丙型肝炎病毒、人类免疫缺陷病毒、EB病毒、巨细胞病毒、梅毒均为阴性；自身抗体系列：抗核抗体1∶640（阳性），抗SSA/Ro-60抗体（++），抗SSA/Ro-52抗体（+++）；自身免疫性肝病抗体谱均为阴性；抗粒细胞胞浆抗体（核周型）阳性；Ig补体系列：血清IgG 22.60 g/L，IgA 4.52 g/L，IgM 1.83 g/L，κ-轻链4.42 g/L，λ-轻链4.63 g/L，补体C3裂解物0.861 g/L；血清蛋白电泳：白蛋白47.00%，α1球蛋白3.10%，α2球蛋白9.40%，β球蛋白7.80%，γ球蛋白32.70%，M蛋白3.3%；免疫固定电泳：血清IgG阳性，λ-轻链阳性，检出IgG型异常M蛋白带；VEGF 1 061.2 pg/mL；皮质醇、促肾上腺皮质、催乳素及性腺五项结果均未见异常。肌电图示：四肢对称性周围神经损害，运动、感觉均受累，轴索和髓鞘均受损。^{18}F-FDG PET-CT示：颅骨、多个椎体及附件、胸骨、双侧肩胛骨、双侧锁骨及多根肋骨、骨盆、四肢长骨骨髓腔高密度影，部分病变代谢增高（图2b），双侧颈部、双侧腋窝、肝胃间隙多发淋巴结伴代谢增高（图2c），考虑浆细胞肿瘤可能性大，建议进一步检查，肝脾肿大，双侧胸膜腔、腹腔、盆腔积液（图2c）。骨髓穿刺活检示：骨髓增生活跃，请结合临床考虑。血液内科会诊后建议：虽然患者骨髓穿刺活检未见明显异常，但患者出现多发性周围神经病、肝脾和淋巴结肿大、亚临床甲状腺功能减退、M蛋白和λ-轻链阳性、皮肤颜色暗沉发黑，结合^{18}F-FDG PET-CT结果，综合考虑诊断为POEMS综合征、乙型肝炎。由于患者拟启动免疫调节治疗，虽然HBV DNA低于检测下限，但HBsAg阳性，启动恩替卡韦抗病毒治疗（0.5 mg，1次/d，口服），并于2024年4月11日起口服沙利度胺50 mg/d，治疗后皮肤暗沉情况好转，多浆膜腔积液消失，症状好转后出院。

2　讨论

POEMS综合征是一种与浆细胞病有关的多系统病变，疾病名称中的5个英文字母分别代表了疾病的5种主要表现，即：多发性神经病（polyneuropathy，P）、脏器肿大（organomegaly，O）、内分泌失调（endocrinopathy，E）、单克隆免疫球蛋白（monoclonal protein，M）、皮肤改变（skin

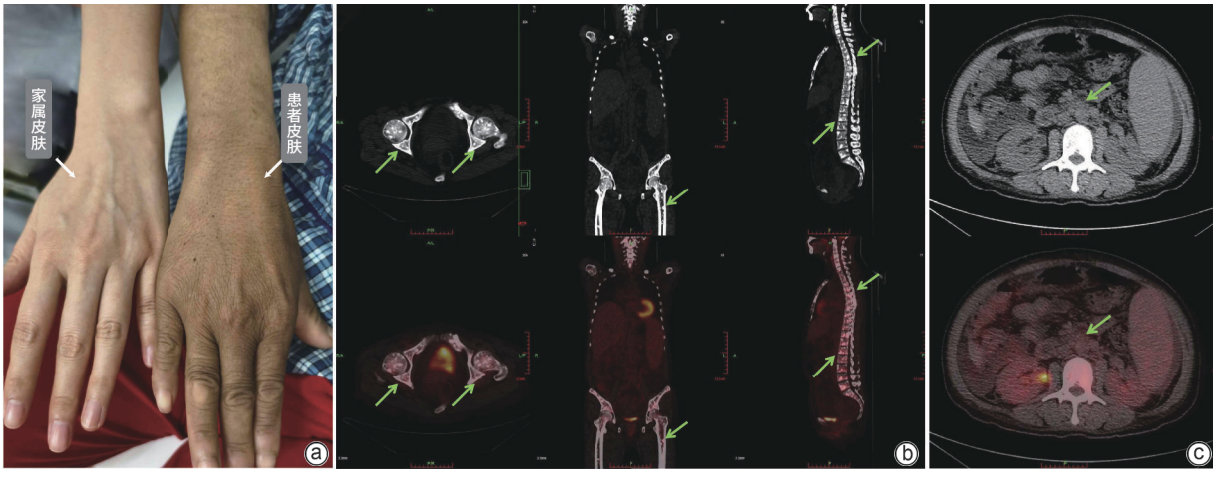

注：a，患者皮肤颜色暗沉发黑，体毛重；b，^{18}F-FDG PET-CT示骨盆、双侧股骨、多个椎体及附件高密度影，部分代谢增高（绿色箭头）；c，^{18}F-FDG PET-CT示腹腔积液、脾大，肝胃间隙淋巴结伴代谢增高（绿色箭头）。

图2　病例2皮肤表现及^{18}F-FDG PET-CT结果

Figure 2　The results of skin change and ^{18}F-FDG PET-CT of case 2

change，S)[1]。POEMS综合征此前在日本相关报道较多，2003年流行病学调查显示日本的发病率为0.3/10万[2]。近年来，法国、美国、中国、印度等多个国家的临床病例报道日渐增多[3]。2018年5月11日，POEMS综合征被列入国家五部门发布的《第一批罕见病目录》。2023年美国血液病学会更新的POEMS综合征诊疗意见中提出，POEMS综合征首字母缩写所代表的临床特征并非诊断所必需，另外，此病还具有其他重要的临床特性，包括：视乳头水肿、血管外容量超负荷、硬化性骨病、血小板增多症、红细胞增多症、VEGF水平升高、易栓症、肺功能测试异常等[4]。本研究中报道的两例患者，均存在下肢多发性神经病症状（麻木或无力）、肝脾和淋巴结肿大、甲状腺功能减退、M蛋白阳性、皮肤色深的临床表现，同时，均存在多浆膜腔积液、VEGF水平升高的表现。2023年更新的POEMS诊断标准中，需满足两个强制标准[多发性神经病（典型病变为脱髓鞘）、单克隆浆细胞增殖病变（几乎均为λ-轻链）]、一个主要诊断（Castleman病、硬化性骨病、血清VEGF水平升高）、一个次要标准[器官肿大（肝、脾、淋巴结肿大）、血管外容量超负荷（水肿、胸腔积液、腹腔积液）、内分泌异常（可累及肾上腺、甲状腺、垂体、性腺、甲状旁腺、胰腺）、皮肤改变（色素沉着、多毛、肾小球样血管瘤、肢端发绀、皮肤潮红、指甲发白）、视乳头水肿、血小板增多症/红细胞增多症]，其他症状和体征还包括：杵状指、体质量减轻、多汗症、肺动脉高压/限制性肺病、血栓性疾病、腹泻、维生素B_{12}水平降低等[4]。本报道中的两例患者在外院检查时均发现肝脾肿大，并伴有腹腔积液，病例1多次影像学检查均提示肝硬化，完善检查后排除感染性、药物性、心源性、肾源性、血管性等因素导致的肝硬化腹水，多考虑为隐源性肝硬化；病例2在就诊过程中发现HBsAg阳性，但水平低，抗-HBe阳性、抗-HBc阳性，且HBV DNA低于检测下限，转氨酶水平正常，未行抗病毒治疗，根据慢性HBV感染自然史分期，患者处于HBeAg阴性慢性HBV感染期[5]，虽然超声结果提示患者存在肝脏弥漫性病变，肝硬化、脾大、门静脉增宽，肝纤维化扫描存在肝硬度值升高，但上腹部CT检查仅发现肝大，未发现肝硬化情况，病例2乙型肝炎肝硬化诊断依据尚不足。两例患者入院后均拒绝行肝穿刺活检和胃镜检查，因此均未获得肝组织病理学证实肝硬化的直接证据，也未直接观察到食管胃底静脉曲张情况。而两例患者均存在双下肢多发性神经病症状，免疫固定电泳检查见异常M蛋白带、λ-轻链阳性，满足两个强制诊断标准；血清VEGF水平均升高，满足一个主要诊断标准；均存在器官肿大、腹腔积液、甲状腺功能减退、皮肤改变，满足多个次要诊断标准。因此，符合POEMS综合征诊断。

POEMS综合征在^{18}F-FDG PET-CT显像中具有一定特征性[6-7]。骨病变表现为硬化性、溶骨性、混合性骨质病变，偶可见具有边缘硬化的溶骨性骨质改变[7]。病例1的^{18}F-FDG PET-CT主要表现为溶骨性病变，多处主骨破坏，病例2的^{18}F-FDG PET-CT主要表现为骨髓腔高密度影伴部分病变代谢增高，结合外院CT检查成骨多发斑片状致密影，考虑为混合性骨质改变。肿大的淋巴结在^{18}F-FDG PET-CT显像中表现为对称性分布、轻度肿大、高摄取淋巴结，主要分布于颈部、腋窝、纵隔、腹股沟等部位[8]。本研究中的两例病例均存在高摄取多发淋巴结肿大。POEMS综合征的淋巴结病理类型多为Castleman病，以透明血管型多见[9]，但本研究中病例1为深部肿大淋巴结，病例2颈部和腋窝淋巴结肿大不显著，均未进行淋巴结活检。器官肿大主要表现为肝脾肿大，血管外容量超负荷主要表现为胸腔、腹腔、心包积液等，可能与VEGF表达升高有关。本研究中的两例病例均存在脾大和胸腔、腹腔、盆腔积液的表现。几乎所有的POEMS综合征患者均合并浆细胞增生性疾病，最常见的是骨硬化性骨髓瘤，其次为髓外浆细胞瘤[4]。病例1的^{18}F-FDG PET-CT显像提示硬化型浆细胞瘤，骨髓穿刺活检提示多发性骨髓瘤。病例2的^{18}F-FDG PET-CT显像提示浆细胞肿瘤，虽然骨髓穿刺活检未见明显异常，但这可能与穿刺部位、浆细胞在骨髓主要贴骨髓腔分布有关，且病例2中检测到抗核抗体、抗SSA/Ro-60、抗SSA/Ro-52阳性，这均可能与浆细胞功能异常有关。

POEMS综合征病变累及多器官，治疗上需要多学科联合协同，针对疾病本身可采取局部放疗和全身治疗，还包括针对浆细胞病的化学治疗、针对内分泌异常的对症处理、针对外周神经病的康复治疗等方案[10]。自体外周血造血干细胞移植是目前疗效显著的治疗方案之一，对外周神经病缓解率可达95%，5年无进展生存率可达75%[11-12]。针对POEMS综合征治疗的免疫调节剂主要通过降低VEGF水平和活性发挥作用，包括硼替佐米、来那度胺、沙利度胺。硼替佐米是一种蛋白酶抑制剂，抑制单克隆浆细胞、VEGF和炎症细胞因子表达，联合地塞米松临床治疗效果好[11]。沙利度胺有一定的神经毒性，可能造成患者耐受性差，增加外周神经症状。来那度胺的神经毒性较沙利度胺轻，也需要联合地塞米松以达到更好的临床疗效。病例1在治疗时首先采用硼替佐米联

合地塞米松的治疗方案，取得了一定的临床疗效，但血管外容量超负荷的症状缓解不明显，加用来那度胺后取得了较好的临床疗效。病例2整体症状较轻，仅通过口服沙利度胺即获得了较好的临床疗效。

综上，POEMS综合征临床表现多样，进展隐匿，不容易引起重视。本报告中的两例患者均以肝脾肿大为首发症状，在诊疗过程中发现多器官受累，最终确诊为POEMS综合征。罕见病的诊断需要多学科联合，避免漏诊误诊，及时明确诊断，防治并发症，以获得良好的长期生存。

伦理学声明：本例报告已获得患者及其家属知情同意。

利益冲突声明：本文不存在任何利益冲突。

作者贡献声明：张野负责临床病例诊疗，资料收集，论文撰写；李璟、白芡蓉、李佳玉、成艳、房苗苗、高娜娜负责临床病例诊疗及资料收集；王文清、黄长形负责临床病例诊疗，研究指导，论文审核。

参考文献：

[1] KHOURI J, NAKASHIMA M, WONG S. Update on the diagnosis and treatment of POEMS（polyneuropathy, organomegaly, endocrinopathy, monoclonal gammopathy, and skin changes）syndrome: A review[J]. JAMA Oncol, 2021, 7(9): 1383-1391. DOI: 10.1001/jamaoncol.2021.0586.

[2] NASU S, MISAWA S, SEKIGUCHI Y, et al. Different neurological and physiological profiles in POEMS syndrome and chronic inflammatory demyelinating polyneuropathy[J]. J Neurol Neurosurg Psychiatry, 2012, 83(5): 476-479. DOI: 10.1136/jnnp-2011-301706.

[3] WANG Y, HUANG LB, SHI YH, et al. Characteristics of 1946 cases of POEMS syndrome in Chinese subjects: A literature-based study[J]. Front Immunol, 2019, 10: 1428. DOI: 10.3389/fimmu.2019.01428.

[4] DISPENZIERI A. POEMS syndrome: Update on diagnosis, risk-stratification, and management[J]. Am J Hematol, 2023, 98(12): 1934-1950. DOI: 10.1002/ajh.27081.

[5] ZHUANG H. Debates on the natural history of chronic hepatitis B virus infection during the update of Guidelines for the Prevention and Treatment of Chronic Hepatitis B（2022 Version）[J]. J Clin Hepatol, 2023, 39(6): 1295-1298. DOI: 10.3969/j.issn.1001-5256.2023.06.006.
庄辉.《慢性乙型肝炎防治指南（2022年版）》修订过程中关于慢性HBV感染自然史的讨论[J]. 临床肝胆病杂志, 2023, 39(6): 1295-1298. DOI: 10.3969/j.issn.1001-5256.2023.06.006.

[6] PAN Q, LI J, LI F, et al. Characterizing POEMS Syndrome with ^{18}F-FDG PET/CT[J]. J Nucl Med, 2015, 56(9): 1334-1337. DOI: 10.2967/jnumed.115.160507.

[7] SUN H, ZHANG GJ, WANG XM. ^{18}F-FDG PET/CT imaging of POEMS syndrome with Castleman's disease: Report of one case and literature review[J]. J China Clin Med Imag, 2023, 34(1): 73-74. DOI: 10.12117/jccmi.2023.01.022.
孙浩, 张国建, 王雪梅. POEMS综合征合并Castleman病^{18}F-FDG PET/CT显像1例并文献复习[J]. 中国临床医学影像杂志, 2023, 34(1): 73-74. DOI: 10.12117/jccmi.2023.01.022.

[8] JIANG Y, DONG CN, LYU X, et al. Clinical value of ^{18}F-FDG PET/CT for polyneuropathy, organomegaly, endocrinopathy, M protein, and skin changes（POEMS）syndrome[J]. J Clin Radiol, 2019, 38(12): 2375-2380.
姜阳, 董楚宁, 吕鑫, 等. ^{18}F-FDG PET/CT在POEMS综合征中的应用价值[J]. 临床放射学杂志, 2019, 38(12): 2375-2380.

[9] PITOT MA, TAHBOUB AMAWI AD, et al. Imaging of Castleman disease[J]. Radiographics, 2023, 43(8): e220210. DOI: 10.1148/rg.220210.

[10] JURCZYSZYN A, CASTILLO JJ, OLSZEWSKA-SZOPA M, et al. POEMS syndrome: Real world experience in diagnosis and systemic therapy-108 patients multicenter analysis[J]. Clin Lymphoma Myeloma Leuk, 2022, 22(5): 297-304. DOI: 10.1016/j.clml.2021.10.007.

[11] BOU ZERDAN M, GEORGE TI, BUNTING ST, et al. Recent advances in the treatment and supportive care of POEMS syndrome[J]. J Clin Med, 2022, 11(23): 7011. DOI: 10.3390/jcm11237011.

[12] AUTORE F, INNOCENTI I, LUIGETTI M, et al. Autologous peripheral blood stem cell transplantation and the role of lenalidomide in patients affected by poems syndrome[J]. Hematol Oncol, 2018, 36(2): 392-398. DOI: 10.1002/hon.2478.

收稿日期：2024-05-30；**录用日期：**2024-06-20

本文编辑：刘晓红

引证本文： ZHANG Y, WANG WQ, LI J, et al. POEMS syndrome with hepatosplenomegaly as the initial manifestation: A report of two cases[J]. J Clin Hepatol, 2025, 41(1): 127-132.
张野, 王文清, 李璟, 等. 以肝脾肿大为首发表现的POEMS综合征2例报告[J]. 临床肝胆病杂志, 2025, 41(1): 127-132.