·病例报告·

DOI：10.12449/JCH250825

巨大自发性脾肾分流道栓塞联合抗凝治疗门静脉血栓1例报告

黄　菊，王小泽，罗薛峰，杨　丽

四川大学华西医院消化内科，消化系统肿瘤与肝病研究室，成都 610041

通信作者：杨丽，yangli_hx@scu.edu.cn（ORCID：0000-0003-3821-9342）

摘要：门静脉血栓是肝硬化患者常见且严重的并发症，门静脉血流动力学的改变与门静脉血栓的发生密切相关。合并巨大的自发性脾肾分流时门静脉灌注减少、血流速度减慢，极有可能削弱门静脉血栓的抗凝效果。本文将报道1例通过栓塞自发性脾肾分流道联合抗凝治疗策略，实现了门静脉的完全再通，然而，仍需高质量的临床研究进一步验证和支持这一策略的有效性。

关键词：门静脉；静脉血栓形成；栓塞，治疗性

基金项目：四川大学华西医院“1·3·5”高端人才支持计划（ZYGD23031）

Large spontaneous splenorenal shunt embolization combined with anticoagulant therapy in treatment of portal vein thrombosis: A case report

HUANG Ju, WANG Xiaoze, LUO Xuefeng, YANG Li

Department of Gastroenterology and Hepatology, Laboratory of Gastrointestinal Cancer and Liver Disease, West China Hospital, Sichuan University, Chengdu 610041, China

Corresponding author: YANG Li, yangli_hx@scu.edu.cn (ORCID: 0000-0003-3821-9342)

Abstract: Portal vein thrombosis (PVT) is a common and severe complication in patients with liver cirrhosis, and alterations in portal hemodynamics are closely associated with the development of PVT. The presence of large spontaneous splenorenal shunt (SSRS) may lead to reductions in portal vein perfusion and blood flow velocity, which may compromise the anticoagulant effect on PVT. This article reports the treatment strategies of SSRS embolization combined with anticoagulant therapy that help to achieve complete recanalization of the portal vein; however, high-quality clinical studies are still needed to further validate and support the effectiveness of this strategy.

Key words: Portal Vein; Venous Thrombosis; Embolization, Therapeutic

Research funding: The 1·3·5 Project for Disciplines of Excellence of West China Hospital, Sichuan University (ZYGD23031)

门静脉血栓（portal vein thrombosis，PVT）是肝硬化患者常见的严重并发症之一，门静脉血流量减少是血栓形成的重要影响因素[1]。自发性门体分流（spontaneous portosystemic shunts，SPSS）是指门静脉系统绕过肝脏与体循环系统直接交通，一定程度上缓解门静脉压力，但随着SPSS的直径及分流量增大，肝脏血流灌注减少，门静脉血流缓慢，这可能加速肝损伤并增加PVT的风险[2-4]。其中，自发性脾肾分流（spontaneous splenorenal shunt，SSRS）是SPSS较为常见类型。抗凝治疗是PVT的一线治疗方法，但在本病例中，因SSRS的存在，其疗效可能会受到影响。本文将报道1例通过栓塞SSRS来辅助治疗PVT的方法。

1　病例资料

患者女性，53岁，于2023年4月4日因“发现HBsAg阳性10年，PVT 5个月”入住本院。入院前10年，患者体

检发现HBsAg阳性，于当地医院进一步检查，确诊乙型肝炎肝硬化，先后予以恩替卡韦、富马酸替诺福韦酯抗病毒治疗。病程中无呕血、黑便、意识障碍、腹胀、腹痛等。入院前5个月，患者无特殊不适，本院门诊规律复诊，完善腹部彩超提示门静脉右支未见血流信号（图1），完善上腹部CT血管造影（computed tomography angiography，CTA）提示门静脉右支闭塞，门静脉主干及左支细小，且存在一个较大的SSRS（图2a）。嘱患者口服利伐沙班（10 mg，1次/d）抗凝治疗后门诊复查。治疗4个月后门诊随访发现PVT情况无好转，门静脉左支也闭塞（图3a），考虑SSRS的存在可能是该患者抗凝效果差的重要影响因素，建议入院行分流道栓塞手术，遂收入本科室。既往史、个人婚育史、家族史、流行病学史均无异常。入院查体：神清，对答切题，无皮肤黄染，腹软，无压痛及反跳痛，双下肢无水肿。

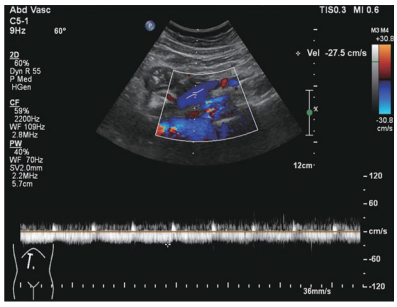

注：抗凝治疗前彩超，肝外门静脉管径约12 mm，管腔内未见异常回声充填，门静脉右支走行区未见明显血流信号。

图1　抗凝治疗前彩超图像

Figure 1　The doppler ultrasound image before anticoagulant

本院辅助检查结果：血小板减少（73×10^9/L），而血红蛋白水平和白细胞计数在正常范围内。总胆红素66.7 μmol/L，直接胆红素13.5 μmol/L，丙氨酸转氨酶24 U/L，天冬氨酸转氨酶46 U/L，碱性磷酸酶160 U/L，白蛋白34.4 g/L；凝血酶原时间14.6 s，国际标准化比值1.29；输血前全套：HBsAg、抗-HBc阳性，余阴性。高精度HBV病毒载量阳性（<20 U/mL）。甲胎蛋白、异常凝血酶原阴性。入院后行脾肾分流道栓塞术：局麻下穿刺右侧股静

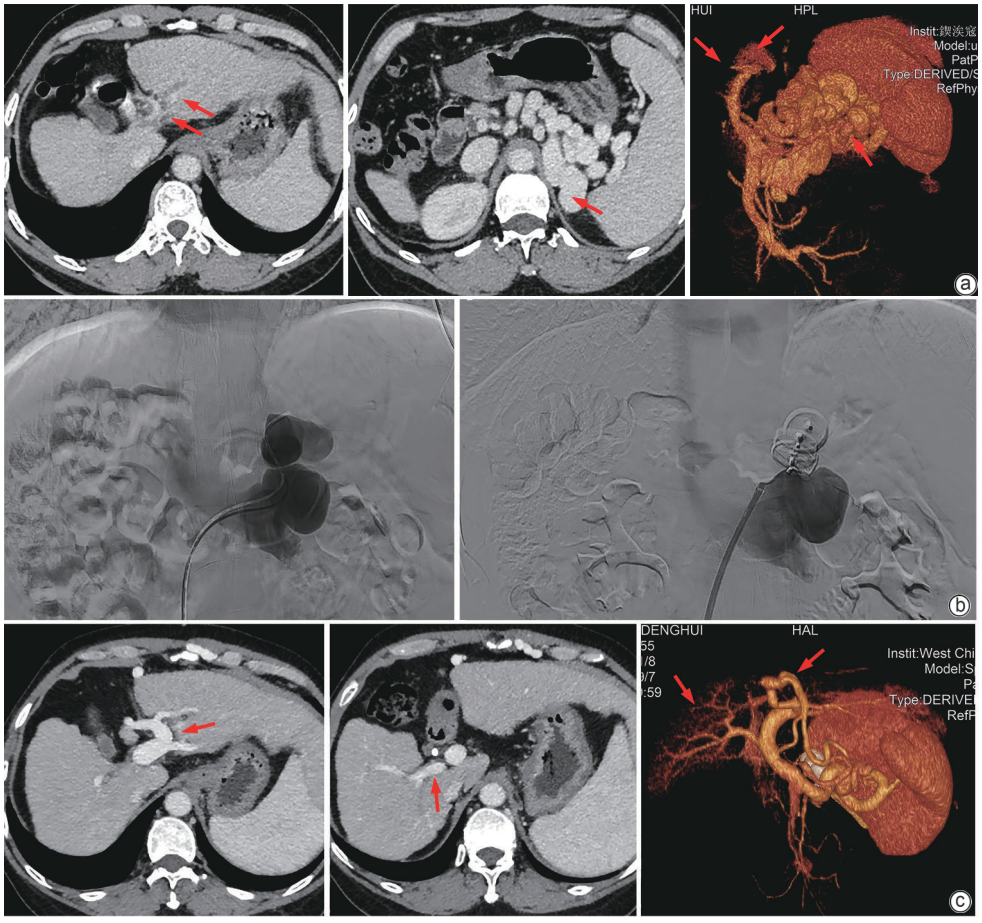

注：a，术前腹部CTA显示门静脉右支完全闭塞，左支和主干狭窄，可见较大的脾肾分流（箭头）；b，血管造影提示巨大的脾肾分流道，栓塞后闭塞；c，术后5个月腹部CTA显示门静脉主干及分支完全再通（箭头），脾肾分流未再显影。

图2　SSRS栓塞前后CT图像对比

Figure 2　The computed tomography images before and after the embolization of SSRS

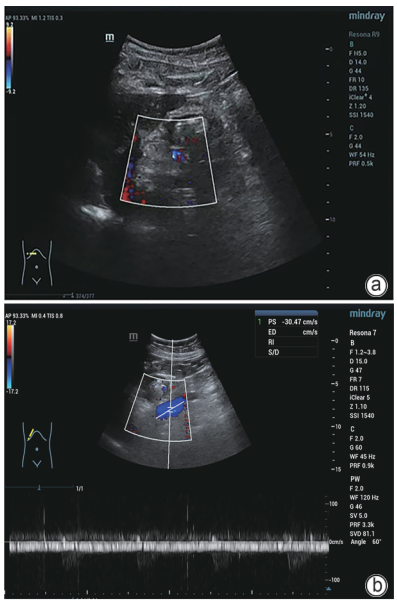

注：a，单纯抗凝治疗后，肝外门静脉管径约9 mm，管腔内查见弱回声充填，内未见明显血流信号，门静脉左右支管腔显示欠清，走行区未见确切血流信号；b，术后10个月复查，肝外门静脉管径约12 mm，管腔内未见异常回声充填，门静脉左右支走行区可见明显血流信号。

图3 单纯抗凝治疗后以及术后复查的彩超图像

Figure 3 The doppler ultrasound images after simple anticoagulation therapy, postoperative follow-up

脉，经左肾静脉插管至脾肾分流道内，交换9F长鞘，使用3个Amplatzer血管塞（18、20、22 mm，Abbott，Plymouth，MN，US）封堵分流道，复查造影血管塞在位，分流道栓塞确切（图2b）。出院后持续口服利伐沙班（10 mg，1次/d）治疗。

5个月后复查结果提示：总胆红素39.5 μmol/L，直接胆红素8.6 μmol/L，丙氨酸转氨酶、天冬氨酸转氨酶、碱性磷酸酶、谷氨酰转肽酶、白蛋白正常；凝血酶原时间13.2 s，国际标准化比值1.24。Child-Pugh评分从8分降至6分。腹部CTA提示门静脉主干及左右分支完全再通，SSRS未再显影（图2c）。截至2024年9月随访，未见血栓复发及出血（图3b）。

2 讨论

PVT是指门静脉主干和（或）门静脉左、右分支发生血栓，伴或不伴肠系膜静脉及脾静脉血栓形成[5]。随着肝硬化的严重程度增加，其发病率也随之上升。一项荟萃分析显示，在Child-Pugh A级肝硬化患者中，PVT的患病率为13.54%[6]，而在Child-Pugh B/C级肝硬化患者中，上升到23.72%[6]，年发病率在3.7%～24.4%[7]。研究表明PVT增加了肝硬化患者远期死亡风险、出血、腹水以及肝移植后死亡的风险[8-10]。

研究显示，无论血栓严重程度如何，应尽早抗凝，抗凝治疗可以带来生存获益[11-12]。抗凝治疗能够显著提高（部分或完全）再通率（71% vs 42%，P<0.000 1），减缓进展（9% vs 33%，P<0.000 1）[13]。根据国内外的指南[5,14]，PVT占据主干>50%时，推荐抗凝治疗。因此，该患者抗凝是有必要的。

理论上，SPSS被视为肝硬化患者门静脉高压的一种代偿机制。然而，SPSS一定程度上减少了门静脉灌注，导致门静脉血流速度减慢[1]，这可能增加PVT的风险[2-4]。肝硬化患者PVT的发展主要由Virchow血栓形成三要素变化所驱动：门静脉血流减少、高凝状态和内皮损伤[15]。同时，有研究发现，合并SSRS的患者，门静脉主干及右支直径更细[16]。故当SSRS存在时，本例患者影像学应提示门静脉右支细小，但表现为门静脉右支闭塞、门静脉主干部分血栓及左支细小，且在抗凝治疗的过程中逐渐演变为左支闭塞，说明SSRS影响该病例PVT的形成与发展。因此，考虑SSRS引起的“盗血现象”继发门静脉血流较少可能是促进本病例中血栓形成的重要因素[17]。

虽然抗凝治疗是肝硬化PVT患者治疗的基石[18]，但由于PVT的复杂性，单独的抗凝治疗并不能产生最佳效果，抗凝治疗后门静脉再通率为66%～71%[8,13]。影响抗凝治疗有效性的因素包括血栓的严重程度和位置、肝硬化的阶段以及开始抗凝治疗的时机[19-20]。SSRS作为本病例中血栓形成的重要因素，其导致的门静脉血流动力学的改变可能削弱了抗凝本身治疗的有效性，进入门静脉系统内的抗凝药大多经SSRS至体循环，未能完全作用于PVT。目前的研究表明，经颈内静脉肝内门体分流中应联合栓塞较大的SPSS，以避免过度分流，降低肝性脑病、肝衰竭和支架早期功能障碍的风险[21]。此外，SPSS栓塞已被证明可以改善肝功能并改变疾病的自然进展[15]。尽管通过栓塞改善了血流动力学，但患者门静脉左右分支已完全闭塞，实现自发再通可能性较低，单纯栓塞可能不足以恢复血流[12]。因此，栓塞联合抗凝治疗是有必要的。

综上，对于PVT患者，应尽早进行腹部血管影像评估，若存在较大自发性门体分流道，应在抗凝的基础上联合分流道栓塞，尽早恢复门静脉血流，改善肝功能的同时有助于提高门静脉再通成功率。

伦理学声明：本例报告已获得患者家属知情同意。

利益冲突声明：本文不存在任何利益冲突。

作者贡献声明：黄菊负责病史资料整理及撰写论文；王

小泽、罗薛峰负责指导及支持性贡献；杨丽负责审核论文并最后定稿，经费支持。

参考文献：

[1] STINE JG, WANG J, SHAH PM, et al. Decreased portal vein velocity is predictive of the development of portal vein thrombosis: A matched case-control study[J]. Liver Int, 2018, 38(1): 94-101. DOI: 10.1111/liv.13500.

[2] SIMÓN-TALERO M, ROCCARINA D, MARTÍNEZ J, et al. Association between portosystemic shunts and increased complications and mortality in patients with cirrhosis[J]. Gastroenterology, 2018, 154(6): 1694-1705. e4. DOI: 10.1053/j.gastro.2018.01.028.

[3] NARDELLI S, RIGGIO O, TURCO L, et al. Relevance of spontaneous portosystemic shunts detected with CT in patients with cirrhosis[J]. Radiology, 2021, 299(1): 133-140. DOI: 10.1148/radiol.2021203051.

[4] KE Q, YU XP, WANG X, et al. Prevalence, clinical characteristics, and outcomes of spontaneous portosystemic shunt in patients with hepatitis B-related cirrhosis: A multicenter study from China[J]. Dig Liver Dis, 2023, 55(10): 1382-1390. DOI: 10.1016/j.dld.2023.04.012.

[5] Hepatobiliary Disease Study Group, Chinese Society of Gastroenterology, Chinese Medical Association. Consensus for management of portal vein thrombosis in liver cirrhosis (2020, Shanghai)[J]. J Clin Hepatol, 2020, 36(12): 2667-2674. DOI: 10.3969/j.issn.1001-5256.2020.12.007.
中华医学会消化病学分会肝胆疾病学组. 肝硬化门静脉血栓管理专家共识(2020年, 上海)[J]. 临床肝胆病杂志, 2020, 36(12): 2667-2674. DOI: 10.3969/j.issn.1001-5256.2020.12.007.

[6] PAN JH, WANG L, GAO FB, et al. Epidemiology of portal vein thrombosis in liver cirrhosis: A systematic review and meta-analysis[J]. Eur J Intern Med, 2022, 104: 21-32. DOI: 10.1016/j.ejim.2022.05.032.

[7] SENZOLO M, GARCIA-TSAO G, GARCÍA-PAGÁN JC. Current knowledge and management of portal vein thrombosis in cirrhosis[J]. J Hepatol, 2021, 75(2): 442-453. DOI: 10.1016/j.jhep.2021.04.029.

[8] QI XS, de STEFANO V, LI HY, et al. Anticoagulation for the treatment of portal vein thrombosis in liver cirrhosis: A systematic review and meta-analysis of observational studies[J]. Eur J Intern Med, 2015, 26(1): 23-29. DOI: 10.1016/j.ejim.2014.12.002.

[9] STINE JG, SHAH PM, CORNELLA SL, et al. Portal vein thrombosis, mortality and hepatic decompensation in patients with cirrhosis: A meta-analysis[J]. World J Hepatol, 2015, 7(27): 2774-2780. DOI: 10.4254/wjh.v7.i27.2774.

[10] LYU SC, HE Q. Research progress in perioperative management of portal vein thrombosis in liver transplantation[J]. Organ Transplant, 2024, 15(1): 26-32. DOI: 10.3969/j.issn.1674-7445.2023185.
吕少诚, 贺强. 肝移植围手术期门静脉血栓管理的研究进展[J]. 器官移植, 2024, 15(1): 26-32. DOI: 10.3969/j.issn.1674-7445.2023185.

[11] GUERRERO A, DEL CAMPO L, PISCAGLIA F, et al. Anticoagulation improves survival in patients with cirrhosis and portal vein thrombosis: The IMPORTAL competing-risk meta-analysis[J]. J Hepatol, 2023, 79(1): 69-78. DOI: 10.1016/j.jhep.2023.02.023.

[12] ELKRIEF L, HERNANDEZ-GEA V, SENZOLO M, et al. Portal vein thrombosis: Diagnosis, management, and endpoints for future clinical studies[J]. Lancet Gastroenterol Hepatol, 2024, 9(9): 859-883. DOI: 10.1016/S2468-1253(24)00155-9.

[13] LOFFREDO L, PASTORI D, FARCOMENI A, et al. Effects of anticoagulants in patients with cirrhosis and portal vein thrombosis: A systematic review and meta-analysis[J]. Gastroenterology, 2017, 153(2): 480-487. e1. DOI: 10.1053/j.gastro.2017.04.042.

[14] de FRANCHIS R, BOSCH J, GARCIA-TSAO G, et al. Baveno VII - Renewing consensus in portal hypertension[J]. J Hepatol, 2022, 76(4): 959-974. DOI: 10.1016/j.jhep.2021.12.022.

[15] PHILIPS CA, RAJESH S, GEORGE T, et al. Early, late, or no shunt embolization in patients with cirrhosis- and portosystemic shunt-related hepatic encephalopathy[J]. Indian J Gastroenterol, 2020, 39(4): 377-387. DOI: 10.1007/s12664-020-01042-x.

[16] YI FF, GUO XZ, WANG L, et al. Impact of spontaneous splenorenal shunt on liver volume and long-term survival of liver cirrhosis[J]. J Gastroenterol Hepatol, 2021, 36(6): 1694-1702. DOI: 10.1111/jgh.15386.

[17] TALLÓN AGUILAR L, JIMÉNEZ RIERA G, SUÁREZ ARTACHO G, et al. Posttransplantation portal thrombosis secondary to splenorenal shunt persistence[J]. Transplant Proc, 2010, 42(8): 3169-3170. DOI: 10.1016/j.transproceed.2010.05.075.

[18] LV Y, BAI W, LI K, et al. Anticoagulation and transjugular intrahepatic portosystemic shunt for the management of portal vein thrombosis in cirrhosis: A prospective observational study[J]. Am J Gastroenterol, 2021, 116(7): 1447-1464. DOI: 10.14309/ajg.0000000000001194.

[19] WANG L, GUO XZ, XU XB, et al. Anticoagulation favors Thrombus recanalization and survival in patients with liver cirrhosis and portal vein thrombosis: Results of a meta-analysis[J]. Adv Ther, 2021, 38(1): 495-520. DOI: 10.1007/s12325-020-01550-4.

[20] DELGADO MG, SEIJO S, YEPES I, et al. Efficacy and safety of anticoagulation on patients with cirrhosis and portal vein thrombosis[J]. Clin Gastroenterol Hepatol, 2012, 10(7): 776-783. DOI: 10.1016/j.cgh.2012.01.012.

[21] RAJESH S, PHILIPS CA, AHAMED R, et al. Friend or foe? spontaneous portosystemic shunts in cirrhosis-current understanding and future prospects[J]. Can J Gastroenterol Hepatol, 2021, 2021: 8795115. DOI: 10.1155/2021/8795115.

收稿日期：2024-11-10；**录用日期：**2025-01-13

本文编辑：王亚南

引证本文： HUANG J, WANG XZ, LUO XF, et al. Large spontaneous splenorenal shunt embolization combined with anticoagulant therapy in treatment of portal vein thrombosis: A case report[J]. J Clin Hepatol, 2025, 41(8): 1639-1642.
黄菊, 王小泽, 罗薛峰, 等. 巨大自发性脾肾分流道栓塞联合抗凝治疗门静脉血栓1例报告[J]. 临床肝胆病杂志, 2025, 41(8): 1639-1642.