·指南与规范·

DOI：10.12449/JCH250709

中国肝癌多学科综合治疗专家共识(2025年版)

中国抗癌协会肝癌专业委员会

通信作者：陈敏山，chenmsh@sysucc.org.cn（ORCID：0000-0002-7733-1882）

关键词：肝肿瘤；治疗学；共识

Chinese expert consensus on multidisciplinary treatment of liver cancer(2025)

Chinese Society of Liver Cancer, Chinese Anti-Cancer Association

Corresponding author: CHEN Minshan, chenmsh@sysucc.org.cn (ORCID: 0000-0002-7733-1882)

Key words: Liver Neoplasms; Therapeutics; Consensus

1 共识更新背景

肝癌作为一种严重危害我国民众生命健康的恶性肿瘤，其发病与死亡情况令人担忧，根据中国国家癌症中心发布的数据显示，2022年我国原发性肝癌新发病例高达36.77万例，我国肝癌发病人数占全球病例的42.5%，居各种癌症新发病例数第4位（肺、结直肠、甲状腺、肝），发病率居第5位（肺、女性乳腺、甲状腺、结直肠、肝），因原发性肝癌死亡人数31.65万，死亡人数和死亡率均居第2位（肺、肝）[1]。我国大多数肝癌患者伴有乙型肝炎病毒（hepatitis B virus，HBV）感染及其引起的肝硬化背景，诊断时多为中晚期，预后差，5年总生存率不足15%[2]。近年来，肝癌的治疗手段取得了显著的进步。肝癌的外科治疗、介入治疗、消融治疗、放射治疗（简称放疗）等传统治疗手段均取得了长足的发展；同时，靶向药物、免疫检查点抑制剂等在肝癌治疗中也取得了突破性成果，对传统的局部治疗手段及其联合治疗模式产生了深远的影响，推动了肝癌综合治疗新策略的不断涌现。在此背景下多学科综合治疗（multidisciplinary treatment，MDT）模式逐渐受到重视，并在各级医院逐渐推广和执行，肝癌的综合治疗需要不同学科的医务工作者共同参与和努力。

为推动我国肝癌MDT模式的规范化和高质量发展，中国抗癌协会肝癌专业委员会于2020年组织全国肝癌领域的知名专家共同撰写了《中国肝癌多学科综合治疗专家共识》，该共识在《原发性肝癌诊疗规范（2019年版）》的基础上，进一步细化了多学科诊疗团队的建立和不同分期肝癌的综合治疗策略，为规范我国肝癌诊疗行为、保障医疗质量和安全发挥了积极作用。随着医学研究的不断进步，2024年，国家卫生健康委员会发布了《原发性肝癌诊疗指南（2024年版）》[3]。《原发性肝癌诊疗指南（2024年版）》在肝癌的筛查、诊断、分期、治疗及随访等方面均做出了重要的更新和改进，反映了肝癌诊治领域的最新进展，特别是提出了许多符合中国国情的肝癌诊疗策略。为更好地普及和推广《原发性肝癌诊疗指南（2024年版）》中的肝癌诊治策略，中国抗癌协会肝癌专业委员会组织全国肝癌领域不同专业的知名专家根据《原发性肝癌诊疗指南（2025年版）》的更新内容对共识进行了相应的修订和完善，旨在进一步提高我国肝癌MDT的水平，形成具有中国特色的肝癌综合治疗之路，为更多肝癌患者带来新的希望。

2 肝癌多学科诊疗团队的构建

2.1 建立肝癌MDT模式的必要性

恶性肿瘤的MDT模式已成为全球肿瘤治疗的标杆，被众多国家纳入医院医疗体系的核心构成。在我国，一些肿瘤医院同样将MDT模式视为医疗常规，并将其融入医疗制度与质量管理体系中。对于肝癌而言，建立MDT体系是实施MDT的基石，随着近年来的推广，该模式在国内已逐渐获得认可。鉴于以下缘由，肝癌的治疗相比其他恶性肿瘤，更需借助MDT模式的力量。

2.1.1 肝癌疾病本身的复杂性 我国多数肝癌患者经历了从慢性肝炎至肝硬化的漫长过程，这是一个多因素、多步骤的复杂演变。肝癌起病隐匿、症状不典型，早期诊断率低，病情发展迅速。在肝炎、肝硬化背景下，肝

癌呈现出多中心起源、血供丰富、易侵犯肝内脉管系统、易转移及高度异质性等恶性特征，导致多数患者确诊时已错过早期根治时机。此外，肝炎、肝硬化程度、肝功能状况及门静脉高压等因素也限制了肝癌治疗方法的选择，进而影响疗效。肝癌患者大多“一人三病”，面对肝癌复杂的病因、不典型的症状、高度的恶性行为、慢性肝损伤背景及众多的预后影响因素，单一治疗手段难以满足进一步提升疗效的需求，亟需通过多学科诊疗团队合作，探索最佳治疗策略。

2.1.2 *肝癌治疗方法的多样化* 肝癌治疗方法众多，包括外科手术（肝切除、肝移植）、血管性介入治疗（肝动脉栓塞化疗、肝动脉灌注化疗、肝动脉内放射栓塞治疗等）、局部消融治疗（射频消融、微波消融、冷冻消融、不可逆电穿孔等）、靶向治疗、免疫治疗、生物治疗、化疗、放疗及中医中药治疗等。这些方法各具优势与局限，适应证有所重叠，且掌握于不同学科。因此，需通过MDT模式，在多学科间选择最适合患者的个体化治疗方案，突破治疗瓶颈，提高疗效。

2.1.3 *肝癌治疗体制现状* 肝癌的多种治疗方法常分散于不同科室，科室设置与学科重点因医院而异，不同学科掌握的治疗适应证存在差异，且多数医院尚未建立有效的跨学科合作机制。目前，收治肝癌的科室包括肝胆外科、肿瘤外科、普通外科、移植科、介入放射科、介入超声科、肿瘤内科、肝病内科、消化内科、传染科、放疗科、生物治疗科及中医科等。肝癌的治疗个体差异大，在单一学科独立治疗的模式下，存在治疗手段单一反复应用、过度治疗等弊端，不利于提高肝癌的总体疗效。

2.1.4 *我国肝癌MDT发展现状* 2014年我国第一部肝癌MDT专家共识《肝癌多学科综合治疗团队建立——广东专家共识（1）》[4]和《肝癌多学科联合治疗策略与方法——广东专家共识（2）》发表[5]，之后《原发性肝癌诊疗规范（2024年版）》[3]和《中国临床肿瘤学会（CSCO）原发性肝癌诊疗指南2024》[6]均对肝癌MDT模式加以强调。尽管肝癌MDT模式逐渐得到认可与推广，但受地区医疗资源与经济条件差异的影响，我国肝癌MDT仍存在发展不均衡、规范化与规模化建设滞后等问题，亟需同质化、规范化发展。

2.2 *肝癌MDT模式的建立与运行*

2.2.1 *参加科室、人员组成及运行方式* 肝癌多学科诊疗团队应主要包括（但不限于）肝胆外科（含器官移植科）、介入科、肿瘤内科、放疗科、影像诊断科、病理科（包括分子病理检测）、肝病内科、生物治疗科等科室。必要时，可邀请感染科、中医科、核医学科、胸外科等相关学科及麻醉、营养、护理专家参与。

多学科诊疗团队成员需具备丰富的临床经验、独立处理学科问题的能力及前沿知识，建议由高年资主治医师以上职称人员组成。肝癌MDT应以固定时间、地点、人员的多学科会诊形式进行，由首席专家全程负责，并配备教学演示系统。

MDT的具体运行方式可根据医院的自身条件个体化实施，目前常见的运行模式如下。①单病种多学科模式：围绕肝癌成立一个相对独立的科室/中心，能开展肝癌治疗的大部分治疗手段（如外科手术切除、介入治疗、消融治疗、系统性药物治疗等），或肝癌患者由单一科室/中心管理（如肝胆外科/肝病中心等）并开展部分肝癌治疗手段，其他科室以会诊手术/治疗的形式参与肝癌的MDT治疗。②多学科合作模式：肝癌患者分布在不同的学科/科室，由专门的MDT首席专家负责召集相关学科的专家开展MDT讨论，定期（如每周）对全部或者初诊初治/疑难肝癌病例进行MDT讨论，拟定治疗方案后，肝癌患者转入相应科室进行治疗。

2.2.2 *主要服务对象* 根据各中心情况，MDT服务对象可包括所有肝癌患者、初诊初治肝癌患者、复杂或难以明确诊断的患者及治疗后需更改治疗方案的患者。建议优先讨论规范/指南推荐的首选治疗效果不佳或不适宜执行者、前期治疗效果不佳或需多学科联合治疗者、潜在可转化手术病例的阶段性评估者、参加探索性临床研究者及主管医生认为需要讨论的患者。

2.2.3 *具体MDT实施流程与运行管理* 各科室应指定临床秘书负责协调MDT工作，收集患者资料并提前发送给讨论专家。主管医生汇报病史、影像学资料及讨论目的，影像诊断科专家解读影像学资料，病理科专家解读病理资料并确定临床分期。各学科专家围绕治疗方案进行讨论，形成统一推荐方案，由主管医生记录并实施。治疗结束后，主管医生应反馈治疗过程、疗效及随访情况。MDT应由医疗行政主管部门与指定负责人共同管理，并纳入医疗质量管理体系，定期总结与改进。基层医院可通过“医联体”“远程医疗”“线上MDT”等方式实施。

MDT的建立与会诊制度形成了肝癌多学科联合治疗体系，旨在避免单一学科治疗的局限。MDT运行应遵循“三要三不要”原则：要以患者为中心、要以疗效为目的、要以循证医学为依据；不要以一技之长决定治疗方案、不要过多依赖单一治疗、不要以经济利益决定治疗方案。通过MDT，为肝癌患者提供多学科一站式医疗服务，实现“以患者为中心，提高生存率，改善生存质量”的治疗目标。

2.3 肝癌MDT的原则

肝癌的总体治疗目标是延长患者总生存时间并最大限度地提高患者的生存质量,肝癌MDT在总体的临床实施上应遵循以下原则。

2.3.1 分期治疗的原则 《原发性肝癌诊疗指南(2024年版)》[3]中的中国肝癌分期(China liver cancer staging, CNLC)将患者细分为7个不同的期别,以此作为指导临床治疗策略合理选择的重要依据。

2.3.2 局部治疗和系统治疗并重的原则 肝癌的局部治疗手段主要包括手术、血管性介入治疗、局部消融疗法及放疗等[7],而系统性治疗则涵盖靶向治疗、免疫检查点抑制剂治疗、化疗、抗病毒治疗及保肝治疗等。在临床实践中,应全面考量局部与系统治疗方案的合理序贯与联合应用。对于合并病毒性肝炎的肝癌患者,应强调全程的抗病毒和护肝治疗策略。

2.3.3 循证医学的原则 所有治疗方法,包括药物的临床应用,都有其对应的适应证,对肝癌患者的治疗决策应建立在坚实的循证医学基础之上。鉴于近年来肝癌创新药物的快速发展,建议通过开展高质量的临床研究,探索肝癌MDT治疗的新模式与新方案,避免"新技术、新方法、新药物"应用的盲目性。

2.3.4 遵循规范和个体化相结合的原则 遵循指南和规范制订治疗方案,能充分发挥不同学科治疗手段的综合优势,提升肝癌治疗的整体水平。然而,鉴于肝癌的高度异质性,通过对患者个体化生物学特性的深入研究,基于肿瘤异质性差异制定个体化的治疗方案,将成为肝癌MDT治疗未来研究的重要方向。

2.3.5 兼顾生存率和生存质量的原则 在制订肝癌MDT治疗方案时,应兼顾延长患者生存期与改善患者生活质量。对于晚期肝癌患者,应重视姑息治疗与对症支持治疗,避免过度追求肿瘤治疗效果而牺牲患者的生存质量。同时,应密切关注并妥善处理治疗过程中的不良反应,提升患者的耐受性。

2.3.6 中西医结合的原则 中医中药在改善患者症状、缓解其他治疗的不良反应及提高患者生活质量方面具有独特优势。因此,中医中药应作为肝癌MDT的重要组成部分,充分发挥传统医学的积极作用。

3 各临床分期肝细胞癌的多学科综合治疗

在《原发性肝癌诊疗指南(2024年版)》[3]中,对CNLC分期进行了详细的阐述,包括CNLC Ⅰa、Ⅰb、Ⅱa、Ⅱb、Ⅲa、Ⅲb、Ⅳ期(图1)。该分期方案结合了中国的具

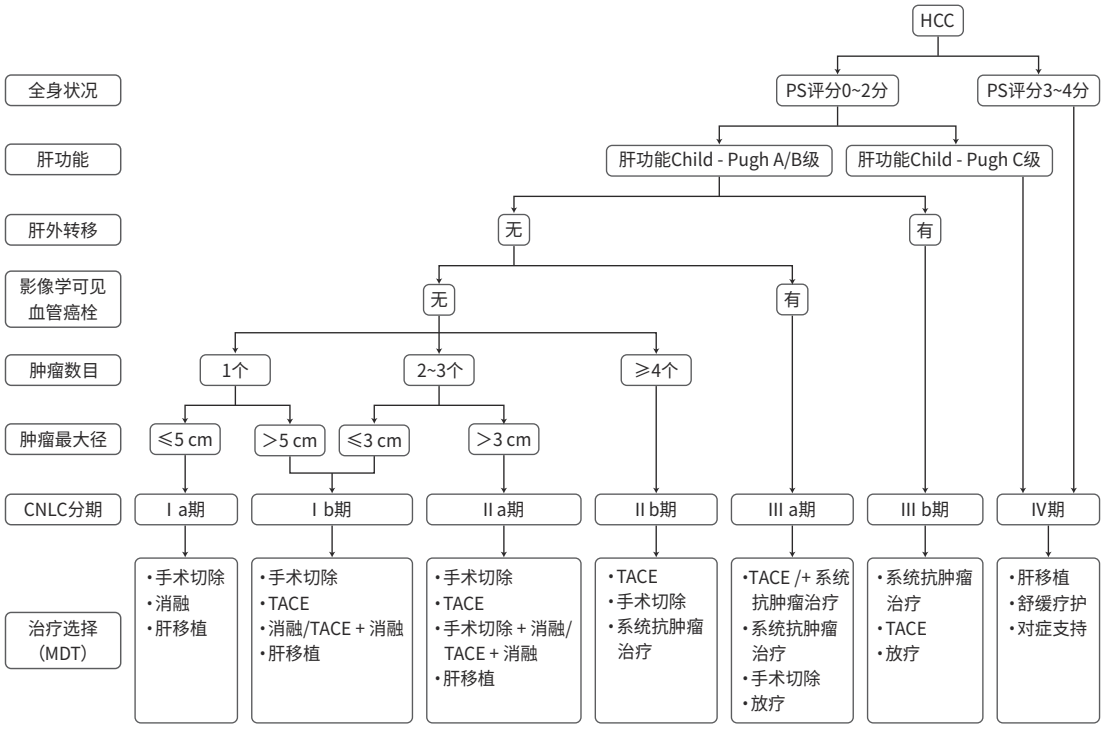

注:HCC,肝细胞癌;PS,体力活动状态;TACE,经导管动脉化疗栓塞术;AFP,甲胎蛋白。系统抗肿瘤治疗包括一线治疗,即阿替利珠单抗+贝伐珠单抗、信迪利单抗+贝伐珠单抗类似物、甲磺酸阿帕替尼+卡瑞利珠单抗、多纳非尼、仑伐替尼、替雷利珠单抗、索拉非尼、FOLFOX4。二线治疗为瑞戈非尼、阿帕替尼、雷莫西尤单抗(血清AFP水平≥400 μg/L)、帕博利珠单抗、卡瑞利珠单抗、替雷利珠单抗。

图1 中国肝癌临床分期与治疗路线图[3]

Figure 1 China liver cancer clinical staging and treatment roadmap[3]

体国情与丰富的临床实践经验，综合考虑了患者的整体状况、肝肿瘤的特性以及肝功能的情况。与国外的巴塞罗那临床分期等相比，CNLC分期更细致，且在治疗策略的选择及其先后顺序上展现出肝癌MDT方案的多样性和灵活性。同时，《中国临床肿瘤学会（CSCO）原发性肝癌诊疗指南2024》也为肝癌的转化治疗及MDT提供了新的方向和治疗策略（图2）。基于CNLC分期，该共识为规范、系统的肝癌MDT治疗提供了有效的科学指导。

3.1　CNLC Ⅰa期肝癌

3.1.1　CNLC Ⅰa期的定义　PS评分0～2分，肝功能为Child-Pugh A/B级，单个肿瘤且肿瘤最大径≤5 cm，无影像学血管癌栓和肝外转移。

3.1.2　规范治疗推荐　手术切除、消融治疗或肝移植。

3.1.3　MDT共识推荐

共识1：无明显禁忌证的CNLC Ⅰa期患者应首选手术切除，且外周型肝癌或肿瘤最大径≥3 cm时推荐为首选[8]。术后不推荐常规辅助治疗。

共识2：若CNLC Ⅰa期患者不选择手术切除且符合消融条件，可考虑消融治疗[9-10]。且对于中央型小肝癌、肿瘤最大径≤2 cm或等待肝移植的桥接治疗时，可优先选择消融治疗[10-12]。若肿瘤最大径≥3 cm时行消融治疗，建议同时联合TACE治疗[13-14]。对于消融治疗后是否行辅助治疗，尚缺乏充足的循证医学证据，可在充分知情同意和经MDT讨论后，考虑参加辅助治疗的临床研究。

共识3：不宜手术切除，且消融治疗预期疗效不佳的CNLC Ⅰa期肝癌患者，建议肝移植。

共识4：二次消融不完全的CNLC Ⅰa期肝癌患者，可考虑手术切除、肝移植、立体定向放射治疗（stereotactic body radiation therapy，SBRT）[15-16]，系统性药物治疗等进行挽救治疗。

3.2　CNLC Ⅰb期肝癌

3.2.1　CNLC Ⅰb期的定义　PS评分0～2分，肝功能为Child-Pugh A/B级，单个肿瘤、最大径>5 cm，或2～3个肿瘤、最大径≤3 cm，无影像学可见血管癌栓及肝外转移。

3.2.2　规范治疗推荐　手术切除、TACE、消融（可联合TACE）或肝移植。

3.2.3　MDT共识推荐

共识1：肝功能Child-Pugh A级、吲哚菁绿15 min滞留率<30%的CNLC Ⅰb期肝癌患者首选手术切除。符合以下情况应首选手术切除：①单发肿瘤，有假包膜形成或周围界限清楚，剩余肝脏体积占标准肝脏体积的30%以上（无肝硬化患者）。②多发性肿瘤>40%（肝硬化患者），肿瘤数目<3个，且局限于肝脏一段或一叶。

共识2：对于初始可切除者但具有高危复发风险因素者（如多发肿瘤、最大径>5 cm、术前血清AFP水平较高以及术前血清HBV DNA高载量等），在患者充分知情同意并进行MDT讨论的情况下，可建议参加术前新辅助治疗的临床研究。

共识3：对于合并术后高危复发因素的患者，可定期复查、术后行1～2次辅助性TACE或肝动脉灌注化疗

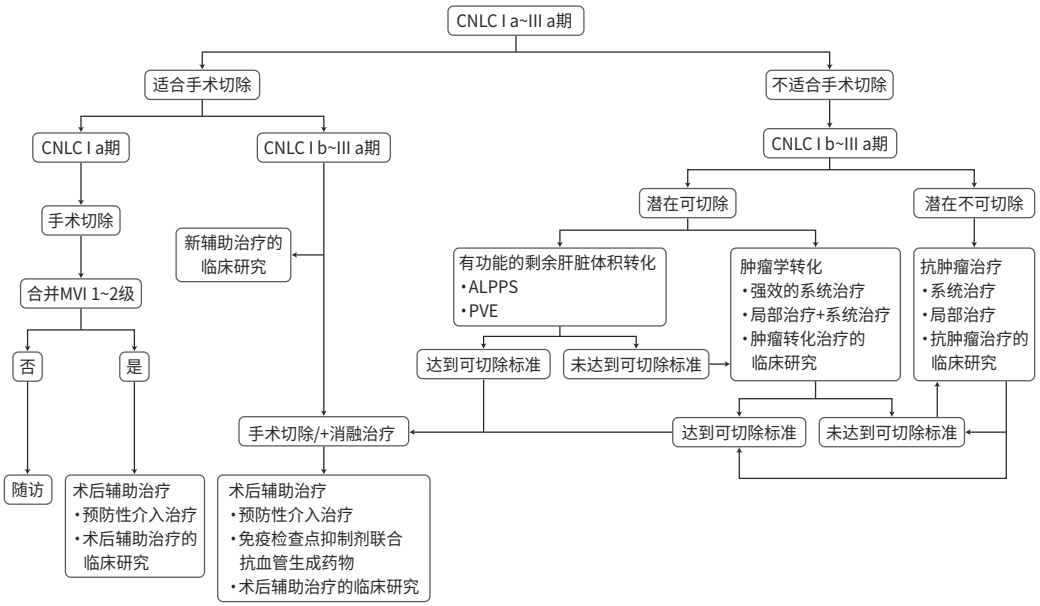

注：ALPPS，联合肝脏分隔和门静脉结扎的二步肝切除术；PVE，门静脉栓塞术；MVI，微血管侵犯。

图2　肝癌转化及围手术期治疗路线[6]

Figure 2　Liver cancer conversion and perioperative treatment roadmap[6]

(hepatic arterial infusion chemotherapy, HAIC)[17-18],或参加术后辅助治疗的临床研究。

共识4:对于初始评估为无法手术切除但潜在可切除的CNLC Ⅰb期患者,转化治疗侧重点为有功能的FLR转化,推荐行ALPPS,或先行TACE、HAIC、门静脉栓塞等转化治疗,再阶段性评估患者是否具备手术切除条件、选择最佳的手术切除时机、确保手术的必要性和安全性等。

共识5:对于初始评估为无法手术切除且为潜在不可切除,或者不选择手术切除的CNLC Ⅰb期肝癌患者,经MDT会诊,可采用TACE/HAIC治疗,必要时可联合消融治疗或放疗以及重新考虑手术切除[19];若肿瘤未局限在同侧半肝或同一段肝,可手术切除结合术中局部消融治疗。

共识6:对于不选择手术切除的2~3个肿瘤、最大径≤3 cm的CNLC Ⅰb期肝癌患者可行消融治疗,根据消融情况再考虑补充其他治疗如TACE或放疗。

共识7:肝移植适用于2~3个肿瘤、最大径≤3 cm、肝功能Child-Pugh B级的CNLC Ⅰb期肝癌患者,或其他治疗效果不佳的挽救性治疗。

3.3 CNLC Ⅱa期肝癌

3.3.1 CNLC Ⅱa期的定义 PS评分0~2分,肝功能为Child-Pugh A/B级,2~3个肿瘤、最大径>3 cm,无影像学可见血管癌栓和肝外转移。

3.3.2 规范治疗推荐 手术切除、TACE、手术切除+消融/TACE+消融、肝移植。

3.3.3 MDT共识推荐

共识1:无明显禁忌证的可切除的CNLC Ⅱa期肝癌患者均应考虑手术切除作为其首选治疗[20-21];若肿瘤未局限在同侧半肝或同一段肝,可手术切除结合术中局部消融治疗[22-23]。

共识2:对于初始可切除者同时合并高危复发风险因素者(如多发肿瘤、最大径>5 cm、术前AFP水平较高以及术前血清HBV DNA高载量等),在患者充分知情同意并进行MDT讨论的情况下,可考虑新辅助治疗(如HAIC、放疗)或参加术前新辅助治疗的临床研究,以降低术后复发转移风险。

共识3:对于合并术后高危复发因素的患者,如肿瘤直径>5 cm和/或伴有微血管侵犯者,可定期复查或者术后行1~2次辅助性TACE或HAIC[17-18],或参加术后辅助治疗的临床研究。

共识4:对于初始无法手术切除但为潜在可切除的CNLC Ⅱa期肝癌患者,需明确转化治疗侧重点为有功能的FLR转化或肿瘤学转化,制订合适的转化治疗方案,阶段性评估患者是否具备手术切除条件、选择最佳的手术切除时机、确保手术的必要性和安全性。

共识5:对于因肿瘤巨大且剩余肝脏体积较小而不可切除的CNLC Ⅱa期患者,推荐行ALPPS,或先行TACE、HAIC、门静脉栓塞等治疗,争取成功转化后再行手术治疗[24]。

共识6:对于初始无法手术切除且为潜在不可切除,或不选择手术切除的CNLC Ⅱa期肝癌患者可行TACE治疗,且当肿瘤最大径≤7 cm时可联合消融治疗,或TACE/HAIC联合系统治疗或放疗。

共识7:不宜或不选择手术切除,且经TACE或联合消融治疗效果不佳的CNLC Ⅱa期肝癌患者,尤其是肝功能为Child-Pugh B级者,可选择肝移植。

3.4 CNLC Ⅱb期肝癌

3.4.1 CNLC Ⅱb期的定义 PS评分0~2分,肝功能Child-Pugh A/B级,肿瘤数目≥4个、不论最大径,无影像学可见血管癌栓和肝外转移。

3.4.2 规范治疗推荐 TACE、手术切除、系统抗肿瘤治疗。

3.4.3 MDT共识推荐

共识1:TACE是公认的不可手术切除的中晚期肝癌最常用治疗方法[3,25],最近有研究发现,相比TACE,HAIC有更好的客观缓解率和生存率,并能获得较高的手术切除转化率,可考虑选择;应根据肿瘤的数目、位置、供血情况等,合理选择或联合应用TACE、HAIC等介入治疗手段。

共识2:TACE/HAIC治疗后经影像学评估,在经过MDT讨论的基础上,可联合手术切除、局部消融或放疗[13,26]。

共识3:初始为可手术切除的CNLC Ⅱb期肝癌患者,在充分知情同意和MDT讨论之后,建议先行TACE/HAIC或联合靶向+免疫治疗的新辅助/转化治疗后再考虑手术切除;如肿瘤未局限在同侧半肝或同一段肝,或可同时行术中射频消融术处理切除范围外的病灶。

共识4:初始为不能手术切除但为潜在可切除的CNLC Ⅱb期肝癌患者,建议先积极转化治疗,转化方案建议采用TACE/HAIC治疗联合靶向免疫治疗,定期评估转化效果,积极寻求手术切除机会。

共识5:手术切除后辅助治疗。CNLC Ⅱb期肝癌患者肝切除术后存在术后高危复发因素,可定期复查或行1~2次辅助性TACE/HAIC治疗[17-18],或术后进行辅助性免疫治疗/靶向免疫治疗或其联合治疗;或参加术后辅助治疗的临床研究。

共识6:TACE/HAIC疗效欠佳或不能耐受TACE/HAIC治疗的患者,可先行靶向免疫治疗,再根据情况行TACE/HAIC[27],或TACE/HAIC后联合靶向免疫治疗。

共识7:弥漫性肝癌或不选择TACE或手术治疗的患者

应以系统治疗为主要治疗手段，依据患者全身状况、治疗目标、安全性及可及性等制订合适的一线治疗方案。

3.5 CNLC Ⅲa期肝癌

3.5.1 CNLC Ⅲa期的定义 PS评分0～2分，肝功能Child-Pugh A/B级，不论最大径和肿瘤数目，有影像学血管癌栓而无肝外转移。

3.5.2 规范治疗推荐 TACE或联合系统治疗、系统治疗、手术切除、放疗。

3.5.3 肝癌合并门静脉癌栓(portal vein tumor thrombus，PVTT)的分型 PVTT的中国分型标准推荐采用程氏分型[28]，其依据PVTT侵犯门静脉范围分为：Ⅰ型，癌栓侵犯肝叶或肝段的门静脉分支；Ⅱ型，癌栓侵犯至门静脉左支或右支；Ⅲ型，癌栓侵犯至门静脉主干；Ⅳ型，癌栓侵犯至肠系膜上静脉。

3.5.4 MDT共识推荐

共识1：因原发灶多发等不宜/不能行肝切除术的PVTTⅠ/Ⅱ型患者可行TACE[29]/HAIC[30]治疗；若肝门区侧支循环良好，PVTT Ⅲ/Ⅳ型患者亦可选择TACE/HAIC治疗。

共识2：初始为可手术切除的CNLC Ⅲa期肝癌患者，建议先行介入治疗(TACE/HAIC)和/或联合系统治疗作为新辅助治疗后再考虑手术切除。

共识3：初始为不能手术切除但为潜在可切除的CNLC Ⅲa期肝癌患者，建议先积极进行转化治疗，转化方案建议采用介入治疗(TACE/HAIC)联合系统治疗，或者系统治疗，对于高肿瘤负荷患者(巨大肝癌或合并门静脉癌栓)，建议HAIC基础上联合靶向治疗和/或免疫治疗提高转化率；定期评估转化效果，积极寻求手术切除机会。

共识4：初始为不可手术切除且为潜在不可切除的、不愿意选择手术切除的CNLC Ⅲa期肝癌患者，推荐采取系统治疗为主，结合局部治疗的方案：①系统治疗(方案详见3.6.3)可作为CNLC Ⅲa期肝癌患者全程治疗的基础方法，贯穿治疗的全程，并与其他局部治疗方法如肝切除术、TACE/HAIC、放疗等方法联用；②介入治疗(TACE/HAIC)与其他治疗方法联用，如手术切除、放疗和系统治疗等[31]。

共识5：手术切除后辅助治疗推荐行1～2次辅助性TACE/HAIC，或术后参与辅助治疗的临床研究。

共识6：针对门静脉癌栓或原发病灶的放疗，多采用外放疗，部分门静脉可选择粒子植入内放疗[32-33]。

3.6 CNLC Ⅲb期肝癌

3.6.1 CNLC Ⅲb期的定义 PS评分0～2分，肝功能Child-Pugh A/B级，不论最大径和肿瘤数目，不论有无影像学血管癌栓，但有肝外转移。

3.6.2 规范治疗推荐 系统治疗、TACE、放疗。

3.6.3 MDT共识推荐

共识1：对于肝功能Child-Pugh A级或评分≤7分的B级患者。一线治疗推荐[3,6]：阿替利珠单抗联合贝伐珠单体；信迪利单抗联合贝伐珠单抗类似物；阿帕替尼联合卡瑞利珠单抗；多纳非尼；仑伐替尼；替雷利珠单抗；索拉非尼；奥沙利铂为主的系统化疗；度伐利尤单抗联合替西木单抗(STRIDE方案)等，临床上应用的还有仑伐替尼联合帕博利珠单抗/替雷利珠单抗等。二线治疗推荐瑞戈非尼、免疫检查点抑制剂(纳武利尤单抗、帕博利珠单抗、替雷利珠单抗和卡瑞利珠单抗等)、阿帕替尼、雷莫西尤单抗等。对于肝功能Child-Pugh评分>7分的B级患者，推荐最佳支持治疗和姑息治疗，可选择性应用具有肝癌适应证的现代中药制剂阿可拉定(淫羊藿素)软胶囊等或传统中医辨证论治。

共识2：Ⅲb期患者系统治疗需要贯穿治疗的全程。定期评估肿瘤控制情况，及时处理药物治疗不良反应，出现疾病进展时及时更换系统抗肿瘤药物，或联合局部治疗处理新发病灶。

共识3：肿瘤负荷以肝内病灶为主，或者系统治疗后肝外病灶控制良好的患者，适当联合局部治疗(包括手术切除、局部消融、TACE/HAIC、放疗)有利于减少肿瘤负荷，减缓肿瘤进展，缓解症状及延长患者生存期。

共识4：对于肝癌合并骨转移、脑转移、淋巴结转移、肾上腺转移、肺寡转移、腹膜和胸膜转移等患者，可在系统治疗的基础上联合外放疗或粒子植入治疗[34]。

共识5：对于肝功能Child-Pugh评分>7分的B级患者，建议在肿瘤治疗前先尝试将肝功能恢复至Child-Pugh评分7分后，再行系统治疗等。

3.7 CNLC Ⅳ期肝癌

3.7.1 CNLC Ⅳ期的定义 PS评分3～4分，或肝功能Child-Pugh C级，不论最大径和肿瘤数目，不论有无影像学血管癌栓，不论有无肝外转移。

3.7.2 规范治疗推荐 对症支持治疗、肝移植、舒缓疗护。

3.7.3 MDT共识推荐

共识1：保肝及抗病毒治疗。经过感染科、消化内科等相关专业科室参与的MDT讨论，制订完善的护肝治疗策略，合理应用护肝药物，如抗炎、降酶、抗氧化、利胆、解毒和肝细胞膜修复保护作用的药物，积极纠正低蛋白血症并合理应用利尿剂改善外周水肿，并改善凝血功能。合并HBV感染特别是病毒载量高的患者，推荐口服核苷(酸)类似物抗病毒治疗[35]。

共识2：对症支持治疗。经过感染科、消化内科、中医科、

疼痛科和营养科等科室参与MDT讨论并制订对症支持治疗方案。常见的对症治疗有疼痛管理、处理腹水、营养支持、中医中药治疗等[36-38],并给予患者心理疏导,以缓解患者的消极心理,积极采取对症治疗措施,尽可能减缓患者的痛苦[39]。

共识3:符合美国加州大学旧金山分校标准(单个最大径≤6.5 cm;肿瘤数目≤3个,其中最大径≤4.5 cm,且最大径总和≤8.0 cm;无大血管侵犯者)的CNLC Ⅳ期肝癌,可推荐进行肝移植术[40]。

4 结语

MDT诊疗模式是恶性肿瘤治疗的总趋势,我国肝癌的MDT模式正在临床应用中不断普及和完善。《中国肝癌多学科综合治疗专家共识(2025年版)》以《原发性肝癌诊疗指南(2024年版)》为依据,结合肝癌多学科治疗的最新进展,尤其是我国学者近年来的临床实践成果编写而成,重点详述各期别肝癌如何进行MDT和如何建立管理肝癌的MDT。希望通过MDT模式的推广应用为患者提供高效、全面的综合治疗,并获得最佳疗效;通过多学科的共同交流促进各自学科的发展,同时也有利于开展更深入的肝癌临床与应用基础研究;MDT的执行过程为临床一线提供再教育培训平台,也有利于规范临床行为、保障医疗安全。《中国肝癌多学科综合治疗专家共识(2025年版)》的制订是基于现有的临床证据,随着学科的发展和临床研究的深入开展,共识的内容也将与时俱进,不断完善更新。

《中国肝癌多学科综合治疗专家共识(2025年版)》编写专家委员会

名誉主任委员: 樊嘉,李强,周俭

主任委员: 陈敏山,孙惠川

副主任委员: 任正刚,刘连新,刘秀峰,周伟平,郭荣平,黄志勇,程树群,匡铭

委员(以姓氏笔画为序): 马宽生,王葵,王鲁,王文涛,王立明,韦玮,毛一雷,尹涛,尹震宇,史颖弘,白雪莉,毕新宇,吕国悦,任正刚,华向东,向邦德,刘景丰,孙倍成,李汛,李涛,杨家印,邱宗祥,何科基,沈锋,宋天强,张宇,张倜,张丹图,张必翔,陈拥军,邵江华,周乐杜,郑桐森,赵磊,郝纯毅,荚卫东,徐立,高杰,高强,郭文治,黄志勇,梁萍,梁霄,梁廷波,彭涛,戴朝六

执笔专家:李斌奎,张耀军,李坚,饶建华,贾昌俊,黄涛

利益冲突声明: 所有作者均声明不存在利益冲突。

参考文献:

[1] ZHENG RS, ZHANG SW, ZENG HM, et al. Cancer incidence and mortality in China, 2016[J]. J Natl Cancer Cent, 2022, 2(1): 1-9. DOI: 10.1016/j.jncc.2022.02.002.

[2] ZENG HM, CHEN WQ, ZHENG RS, et al. Changing cancer survival in China during 2003-15: A pooled analysis of 17 population-based cancer registries[J]. Lancet Glob Health, 2018, 6(5): e555-e567. DOI: 10.1016/S2214-109X(18)30127-X.

[3] National Health Commission of the People's Republic of China. Standard for diagnosis and treatment of primary liver cancer (2024 edition)[J]. J Clin Hepatol, 2024, 40(5): 893-918. DOI: 10.12449/JCH240508.
中华人民共和国国家卫生健康委员会. 原发性肝癌诊疗指南(2024年版)[J]. 临床肝胆病杂志, 2024, 40(5): 893-918. DOI: 10.12449/JCH240508.

[4] Society of Liver Cancer, Guangdong Provincial Anti-cancer Association. Establishment of multi-disciplinary team for comprehensive treatment of liver cancer-consensus of experts in Guangdong, China (1)[J]. J Clin Hepatol, 2014, 30(11): 1112-1115. DOI: 10.3969/j.issn.1001-5256.2014.11.004.
广东省抗癌协会肝癌专业委员会. 肝癌多学科综合治疗团队建立——广东专家共识(1)[J]. 临床肝胆病杂志, 2014, 30(11): 1112-1115. DOI: 10.3969/j.issn.1001-5256.2014.11.004.

[5] Society of Liver Cancer, Guangdong Provincial Anti-cancer Association. Strategy and method of multi-disciplinary comprehensive treatment of liver cancer-consensus of experts in Guangdong, China (2)[J]. J Clin Hepatol, 2014, 30(11): 1116-1119. DOI: 10.3969/j.issn.1001-5256.2014.11.005.
广东省抗癌协会肝癌专业委员会. 肝癌多学科联合治疗策略与方法——广东专家共识(2)[J]. 临床肝胆病杂志, 2014, 30(11): 1116-1119. DOI: 10.3969/j.issn.1001-5256.2014.11.005.

[6] Chinese Society of Clinical Oncology (CSCO) Guidelines Committee. Guidelines of Chinese society of clinical oncology (CSCO) hepatocellular carcinoma[M]. Beijing: People's Medical Publishing House, 2024.
中国临床肿瘤学会指南工作委员会. 中国临床肿瘤学会(CSCO)原发性肝癌诊疗指南2024[M]. 北京: 人民卫生出版社, 2024.

[7] JIA WD. Multidisciplinary treatments for patients with hepatocellular carcinoma in the era of precise liver surgery[J]. J Pract Hepatol, 2015, 18(2): 120-123. DOI: 10.3969/j.issn.1672-5069.2015.02.004.
荚卫东. 精准肝脏外科时代肝癌多学科治疗[J]. 实用肝脏病杂志, 2015, 18(2): 120-123. DOI: 10.3969/j.issn.1672-5069.2015.02.004.

[8] CHEN MS, LI JQ, ZHENG Y, et al. A prospective randomized trial comparing percutaneous local ablative therapy and partial hepatectomy for small hepatocellular carcinoma[J]. Ann Surg, 2006, 243(3): 321-328. DOI: 10.1097/01.sla.0000201480.65519.b8.

[9] FENG K, YAN J, LI XW, et al. A randomized controlled trial of radiofrequency ablation and surgical resection in the treatment of small hepatocellular carcinoma[J]. J Hepatol, 2012, 57(4): 794-802. DOI: 10.1016/j.jhep.2012.05.007.

[10] PENG ZW, LIN XJ, ZHANG YJ, et al. Radiofrequency ablation versus hepatic resection for the treatment of hepatocellular carcinomas 2 cm or smaller: A retrospective comparative study[J]. Radiology, 2012, 262(3): 1022-1033. DOI: 10.1148/radiol.11110817.

[11] XU QH, KOBAYASHI S, YE X, et al. Comparison of hepatic resection and radiofrequency ablation for small hepatocellular carcinoma: A meta-analysis of 16, 103 patients[J]. Sci Rep, 2014, 4: 7252. DOI: 10.1038/srep07252.

[12] LIVRAGHI T, MELONI F, di STASI M, et al. Sustained complete response and complications rates after radiofrequency ablation of very early hepatocellular carcinoma in cirrhosis: Is resection still the treatment of choice?[J]. Hepatology, 2008, 47(1): 82-89. DOI: 10.1002/hep.21933.

[13] PENG ZW, ZHANG YJ, CHEN MS, et al. Radiofrequency ablation with or without transcatheter arterial chemoembolization in the treatment of hepatocellular carcinoma: A prospective randomized trial[J]. J Clin Oncol, 2013, 31(4): 426-432. DOI: 10.1200/JCO.2012.42.9936.

[14] ZHANG YJ, CHEN JB, ZHOU ZG, et al. Transarterial chemoembolization with radiofrequency ablation versus surgical resection for small

late-recurrence hepatocellular carcinoma[J]. Radiology, 2025, 314(2): e241096. DOI: 10.1148/radiol.241096.
[15] PAN YX, XI M, FU YZ, et al. Stereotactic body radiotherapy as a salvage therapy after incomplete radiofrequency ablation for hepatocellular carcinoma: A retrospective propensity score matching study[J]. Cancers (Basel), 2019, 11(8): 1116. DOI: 10.3390/cancers11081116.
[16] XI M, YANG ZT, HU L, et al. Radiofrequency ablation versus stereotactic body radiotherapy for recurrent small hepatocellular carcinoma: A randomized, open-label, controlled trial[J]. J Clin Oncol, 2025, 43(9): 1073-1082. DOI: 10.1200/JCO-24-01532.
[17] WEI W, JIAN PE, LI SH, et al. Adjuvant transcatheter arterial chemoembolization after curative resection for hepatocellular carcinoma patients with solitary tumor and microvascular invasion: A randomized clinical trial of efficacy and safety[J]. Cancer Commun (Lond), 2018, 38(1): 61. DOI: 10.1186/s40880-018-0331-y.
[18] LI SH, MEI J, CHENG Y, et al. Postoperative adjuvant hepatic arterial infusion chemotherapy with FOLFOX in hepatocellular carcinoma with microvascular invasion: A multicenter, phase III, randomized study[J]. J Clin Oncol, 2023, 41(10): 1898-1908. DOI: 10.1200/JCO.22.01142.
[19] OMATA M, CHENG AL, KOKUDO N, et al. Asia-Pacific clinical practice guidelines on the management of hepatocellular carcinoma: A 2017 update[J]. Hepatol Int, 2017, 11(4): 317-370. DOI: 10.1007/s12072-017-9799-9.
[20] METUSSIN A, PATANWALA I, CROSS TJ. Partial hepatectomy vs. transcatheter arterial chemoembolization for resectable multiple hepatocellular carcinoma beyond Milan criteria: a RCT[J]. J Hepatol, 2015, 62(3): 747-748. DOI: 10.1016/j.jhep.2014.08.057.
[21] ZHONG JH, KE Y, GONG WF, et al. Hepatic resection associated with good survival for selected patients with intermediate and advanced-stage hepatocellular carcinoma[J]. Ann Surg, 2014, 260(2): 329-340. DOI: 10.1097/SLA.0000000000000236.
[22] ZHOU C, PENG YF, ZHOU KQ, et al. Surgical resection plus radiofrequency ablation for the treatment of multifocal hepatocellular carcinoma[J]. Hepatobiliary Surg Nutr, 2019, 8(1): 19-28. DOI: 10.21037/hbsn.2018.11.19.
[23] YAN J, MAN ZS, LU Q, et al. Long-term survival in patients receiving combination therapy with resection and radiofrequency ablation for multifocal hepatocellular carcinoma classified as Barcelona clinic liver cancer stage B: A retrospective controlled study[J]. Cancer Manag Res, 2020, 12: 2613-2621. DOI: 10.2147/CMAR.S237635.
[24] PENG WY, CHEN JQ, LIU CW, et al. Loss of PTEN promotes resistance to T cell-mediated immunotherapy[J]. Cancer Discov, 2016, 6(2): 202-216. DOI: 10.1158/2159-8290.CD-15-0283.
[25] Chinese College of Interventionalists. Chinese Medical Doctor Association. Chinese Clinical Practice Guidelines for transarterial chemoembolization of hepatocellular carcinoma[J]. J Intervent Radiol, 2018, 27(12): 1117-1126. DOI: 10.3969/j.issn.1008-794X.2018.12.001.
中国医师协会介入医师分会. 中国肝细胞癌经动脉化疗栓塞治疗(TACE)临床实践指南[J]. 介入放射学杂志, 2018, 27(12): 1117-1126. DOI: 10.3969/j.issn.1008-794X.2018.12.001.
[26] CHEN QW, YING HF, GAO S, et al. Radiofrequency ablation plus chemoembolization versus radiofrequency ablation alone for hepatocellular carcinoma: A systematic review and meta-analysis[J]. Clin Res Hepatol Gastroenterol, 2016, 40(3): 309-314. DOI: 10.1016/j.clinre.2015.07.008.
[27] KUDO M. A new treatment option for intermediate-stage hepatocellular carcinoma with high tumor burden: Initial lenvatinib therapy with subsequent selective TACE[J]. Liver Cancer, 2019, 8(5): 299-311. DOI: 10.1159/000502905.
[28] CHENG SQ, WU MC, CHEN H, et al. Tumor thrombus types influence the prognosis of hepatocellular carcinoma with the tumor thrombi in the portal vein[J]. Hepatogastroenterology, 2007, 54(74): 499-502.
[29] XUE TC, XIE XY, ZHANG L, et al. Transarterial chemoembolization for hepatocellular carcinoma with portal vein tumor thrombus: A meta-analysis[J]. BMC Gastroenterol, 2013, 13: 60. DOI: 10.1186/1471-230X-13-60.
[30] HE MK, LI QJ, ZOU RH, et al. Sorafenib plus hepatic arterial infusion of oxaliplatin, fluorouracil, and leucovorin vs sorafenib alone for hepatocellular carcinoma with portal vein invasion: A randomized clinical trial[J]. JAMA Oncol, 2019, 5(7): 953-960. DOI: 10.1001/jamaoncol.2019.0250.
[31] ZHU KS, CHEN JW, LAI LS, et al. Hepatocellular carcinoma with portal vein tumor thrombus: Treatment with transarterial chemoembolization combined with sorafenib: A retrospective controlled study[J]. Radiology, 2014, 272(1): 284-293. DOI: 10.1148/radiol.14131946.
[32] Radiation Oncology Branch of the Chinese Medical Association Expert Committee on Liver Cancer and Digestive System of China Institute of Biomedical Engineering Liver Cancer Research Group of Radiation Oncology Branch of China Research Hospital. Consensus on radiation therapy for primary liver cancer in 2016[J]. Chin J Rad Oncol, 2016, 25(11): 1141-1150. DOI: 10.3760/cma.j.issn.1004-4221.2016.11.001.
中华医学会放射肿瘤学分会, 中国生物医学工程学会精确放疗分会肝癌学组与消化系统肿瘤专家委员会, 中国研究型医院学会放射肿瘤学分会肝癌学组. 2016年原发性肝癌放疗共识[J]. 中华放射肿瘤学杂志, 2016, 25(11): 1141-1150. DOI: 10.3760/cma.j.issn.1004-4221.2016.11.001.
[33] SUN JX, YANG L, SHI J, et al. Postoperative adjuvant IMRT for patients with HCC and portal vein tumor thrombus: An open-label randomized controlled trial[J]. Radiother Oncol, 2019, 140: 20-25. DOI: 10.1016/j.radonc.2019.05.006.
[34] ZHANG HG, CHEN YX, HU Y, et al. Image-guided intensity-modulated radiotherapy improves short-term survival for abdominal lymph node metastases from hepatocellular carcinoma[J]. Ann Palliat Med, 2019, 8(5): 717-727. DOI: 10.21037/apm.2019.11.17.
[35] Chinese Society of Hepatology, Chinese Medical Association; Chinese Society of Infectious Diseases, Chinese Medical Association. Guidelines for the prevention and treatment of chronic hepatitis B(version 2022)[J]. J Pract Hepatol, 2023, 26(3): S18-S39. DOI: 10.3969/j.issn.1672-5069.2023.03.040.
中华医学会肝病学分会,中华医学会感染病学分会. 慢性乙型肝炎防治指南(2022年版)[J]. 实用肝脏病杂志, 2023, 26(3): S18-S39. DOI: 10.3969/j.issn.1672-5069.2023.03.040.
[36] Chinese Society of Hepatology, Chinese Medical Association . Guidelines on the management of ascites and complications in cirrhosis[J]. J Clin Hepatol, 2017, 33(10): 1847-1863. DOI: 10.3969/j.issn.1001-5256.2017.10.003.
中华医学会肝病学分会. 肝硬化腹水及相关并发症的诊疗指南[J]. 临床肝胆病杂志, 2017, 33(10): 1847-1863. DOI: 10.3969/j.issn.1001-5256.2017.10.003.
[37] Chinese Society of Hepatology, Chinese Medical Association, Chinese Society of Gastroenterology, Chinese Medical Association. Clinical guidelines on nutrition in end-stage liver disease[J]. J Clin Hepatol, 2019, 35(6): 1222-1230. DOI: 10.3969/j.issn.1001-5256.2019.06.010.
中华医学会肝病学分会, 中华医学会消化病学分会. 终末期肝病临床营养指南[J]. 临床肝胆病杂志, 2019, 35(6): 1222-1230. DOI: 10.3969/j.issn.1001-5256.2019.06.010.
[38] National Health Commission of the People's Republic of China. Standard diagnosis and treatment of cancer pain(version 2018)[J]. Chin Clin Oncol, 2018, 23(10): 937-944.
中华人民共和国国家卫生健康委员会. 癌症疼痛诊疗规范(2018年版)[J]. 临床肿瘤学杂志, 2018, 23(10): 937-944.
[39] KUMAR M, PANDA D. Role of supportive care for terminal stage hepatocellular carcinoma[J]. J Clin Exp Hepatol, 2014, 4(Suppl 3): S130-S139. DOI: 10.1016/j.jceh.2014.03.049.
[40] SAPISOCHIN G, BRUIX J. Liver transplantation for hepatocellular carcinoma: Outcomes and novel surgical approaches[J]. Nat Rev Gastroenterol Hepatol, 2017, 14(4): 203-217. DOI: 10.1038/nrgastro.2016.193.

收稿日期：2025-07-03；**录用日期：**2025-07-05
本文编辑：王亚南

引证本文：Chinese Society of Liver Cancer, Chinese Anti-Cancer Association. Chinese expert consensus on multidisciplinary treatment of liver cancer(2025)[J]. J Clin Hepatol, 2025, 41(7): 1279-1286.
中国抗癌协会肝癌专业委员会. 中国肝癌多学科综合治疗专家共识(2025年版)[J]. 临床肝胆病杂志, 2025, 41(7): 1279-1286.