·脂肪性肝病·

DOI：10.12449/JCH250716

表没食子儿茶素没食子酸酯治疗实验性代谢相关脂肪性肝炎的效果及机制分析

徐　笑[1a,2,3]，张　倩[1a,2,3]，孙沁梅[1a,2,3]，胡义扬[1a,2,3]，辛　鑫[1a,2,3]，冯　琴[1a,1b,2,3]

1 上海中医药大学附属曙光医院 a.肝病研究所，b.科技实验中心，上海 201203

2 上海市中医临床重点实验室，上海 201203

3 肝肾疾病病证教育部重点实验室，上海 201203

通信作者：冯琴，fengqin@shutcm.edu.cn（ORCID：0000-0002-4641-1636）；辛鑫，xinxinliver@shutcm.edu.cn（ORCID：0000-0003-4899-9127）

摘要：目的　探究表没食子儿茶素没食子酸酯（EGCG）对代谢相关脂肪性肝炎（MASH）体内外模型的影响及作用机制，为临床开发应用提供依据。**方法**　32只实验用C57BL/6J小鼠随机分为正常饮食组（Con，n=8）和模型组（n=24）。模型组小鼠使用高反式脂肪酸高糖（HFHC）饮食诱导24周，建立MASH模型，第24周末将模型组小鼠随机分为HFHC组、EGCG组（给药剂量为每只小鼠100 mg·kg^{-1}·d^{-1}）和奥贝胆酸用药组（给药剂量为每只小鼠10 mg·kg^{-1}·d^{-1}）（OCA组），每组8只。EGCG组和OCA组给药6周后收集标本，观察小鼠一般情况；检测肝组织甘油三酯（TG）含量，肝组织羟脯氨酸（HYP）含量，血清ALT、AST水平；使用HE染色、油红O染色、天狼星红染色观察肝组织病理学改变。体外实验采用游离脂肪酸（FFA）诱导L02细胞脂质沉积模型；设对照组（Con组）、FFA组和EGCG处理组（EGCG组）。检测细胞内TG含量、油红O染色以及TNF-α、CCL2、CXCL10 mRNA相对表达量。运用转录组学技术对Con组、HFHC组和EGCG组小鼠肝组织进行差异基因分析和基因集富集分析，挑选富集通路差异程度P-adjust<0.05且与MASH相关的通路进一步分类（代谢相关类和炎症类）分析，对两类通路中的具体信号通路按照富集程度分别从大到小排列，对排名前三信号通路中的关键基因进行体内PCR验证，并挑选NOD样受体信号通路中重要基因通过蛋白质印迹法验证。符合正态分布和方差齐性的计量资料，多组间比较采用单因素方差分析，进一步两两比较使用LSD-t检验。**结果**　与HFHC组相比，EGCG组小鼠肝组织TG含量显著下降（P<0.05）；血清ALT和AST显著降低（P值均<0.05）；油红O染色显示EGCG组小鼠肝细胞脂肪变性明显改善；HE结果显示EGCG可显著减轻炎症；天狼星红染色结果显示，EGCG给药之后纤维组织的数量明显减少；EGCG干预后肝组织HYP含量明显减少（P<0.01）。细胞实验结果发现，与FFA组相比，EGCG组TG含量显著降低，油红O结果显示EGCG组与FFA组相比脂滴明显消散，炎症因子TNF-α、CCL2和CXCL10 mRNA相对表达显著降低（P值均<0.01）。肝组织转录组学结果显示，HFHC组和EGCG组之间共有230个差异表达基因，其中上调基因108个，下调基因122个。EGCG可以显著降低小鼠肝组织中NOD样受体信号通路上关键蛋白TLR4、NLRP3、IL-1β的表达水平（P值均<0.05）。**结论**　EGCG可显著改善MASH小鼠模型脂质沉积、炎症和纤维化程度，改善肝细胞L02脂质沉积和炎症损伤，其机制可能与调控NOD样受体信号通路有关。

关键词：代谢相关脂肪性肝炎；表没食子儿茶素没食子酸酯；药理作用分子作用机制；信号传导

基金项目：国家自然科学基金面上项目（82174040）；上海扬帆计划（23YF1448200）；中国科学院上海药物研究所与上海中医药大学中医药创新团队联合研究项目（2022，E2G807H）

Efficacy and mechanism of epigallocatechin-3-gallate in treatment of experimental metabolic dysfunction-associated steatohepatitis

XU Xiao[1a,2,3], *ZHANG Qian*[1a,2,3], *SUN Qinmei*[1a,2,3], *HU Yiyang*[1a,2,3], *XIN Xin*[1a,2,3], *FENG Qin*[1a,1b,2,3]

1. a. Institute of Liver Diseases, b. Science and Technology Experimental Center, Shuguang Hospital Affiliated to Shanghai University of Traditional Chinese Medicine, Shanghai 201203, China; 2. Shanghai Key Laboratory of Traditional Chinese Clinical Medicine,

Shanghai 201203, China; 3. Key Laboratory of Liver and Kidney Diseases, Ministry of Education, Shanghai 201203, China

Corresponding authors: FENG Qin, fengqin@shutcm.edu.cn (ORCID: 0000-0002-4641-1636); XIN Xin, xinxinliver@shutcm.edu.cn (ORCID: 0000-0003-4899-9127)

Abstract: Objective To investigate the effect and mechanism of action of epigallocatechin-3-gallate (EGCG) in the treatment of experimental metabolic dysfunction-associated steatohepatitis (MASH), and to provide a basis for clinical development and application. **Methods** A total of 32 experimental C57BL/6J mice were randomly divided into normal diet group (Con group with 8 mice) and model group with 24 mice. The mice in the model group were given a high-trans fatty acid high-carbohydrate (HFHC) diet for 24 weeks to establish a model of MASH, and at the end of week 24, the mice in the model group were further divided into HFHC group, EGCG treatment group (100 $mg \cdot kg^{-1} \cdot d^{-1}$), and obeticholic acid treatment group (10 $mg \cdot kg^{-1} \cdot d^{-1}$), with 8 mice in each group. After 6 weeks of treatment, samples were collected to observe the general conditions of mice; the content of triglycerides (TG) and hydroxyproline in liver tissue and the serum levels of alanine aminotransferase (ALT) and aspartate aminotransferase (AST) were measured; HE staining, oil red O staining, and picrosirius red staining were used to observe liver histopathological changes. In the *in vitro* experiment, L02 cells were induced with free fatty acid (FFA) to establish a model of lipid deposition, and the cells were divided into Con group, FFA group, and EGCG group. The content of TG in cells was measured, as well as the results of oil red O staining and the relative mRNA expression levels of TNF-α, CCL2, and CXCL10. The transcriptomics technique was used to identify differentially expressed genes between the Con group, the HFHC group, and the EGCG group and perform the GSEA analysis, and pathways with a *P*-adjust value of <0.05 that were associated with MASH were further classified into metabolism-related pathways and inflammation-related pathways. The specific signaling pathways in each category were ranked based on the degree of enrichment, and key genes in the top three pathways were verified by PCR *in vivo*. Key genes in the NOD-like receptor signaling pathway were verified by Western blotting. A one-way analysis of variance was used for comparison of normally distributed continuous data with homogeneity of variance between multiple groups, and the least significant difference *t*-test was used for further comparison between two groups. **Results** Compared with the HFHC group, the EGCG group had significant reductions in the content of TG in liver tissue ($P<0.05$) and the serum levels of ALT and AST ($P<0.05$). Oil red O staining showed significant alleviation of hepatocyte fatty degeneration in the EGCG group, HE staining showed that EGCG effectively alleviated inflammation, and picrosirius red staining showed a significant reduction in the number of fibrous tissue after EGCG treatment. There was a significant reduction in the content of hydroxyproline in liver tissue after EGCG intervention ($P<0.01$). Cell experiments showed that compared with the FFA group, the EGCG group had a significant reduction in the content of TG, and oil red O staining showed the disappearance of lipid droplets in the EGCG group compared with the FFA group, with significant reductions in the relative mRNA expression levels of the inflammatory factors TNF-α, CCL2, and CXCL10 (all $P<0.01$). The transcriptomics analysis identified 230 differentially expressed genes between the HFHC group and the EGCG group, among which there were 108 upregulated genes and 122 downregulated genes. EGCG significantly reduced the levels of the key proteins TLR4, NLRP3, and IL-1β in the NOD-like receptor signaling pathway in liver tissue (all $P<0.05$). **Conclusion** EGCG can significantly alleviate lipid deposition, inflammation, and fibrosis in the mouse model of MASH and improve lipid deposition and inflammatory injury in L02 cells, possibly by regulating the NOD-like receptor signaling pathway.

Key words: Metabolic Dysfunction-Associated Steatotic Liver Disease; Epigallocatechin Gallate; Molecular Mechanisms of Pharmacological Action; Signal Transduction

Research funding: General Program of National Natural Science Foundation of China (82174040); Shanghai Sailing Program (23YF1448200); SIMM-SHUTCM Traditional Chinese Medicine Innovation Joint Research Program (2022, E2G807H)

代谢相关脂肪性肝病(metabolic dysfunction-associated fatty liver disease, MAFLD)是一种多系统疾病,与胰岛素抵抗和代谢功能障碍密切相关,影响全球约38%的人口[1-3],疾病范畴涵盖代谢相关脂肪肝、代谢相关脂肪性肝炎(metabolic dysfunction-associated steatohepatitis, MASH)、代谢相关脂肪性肝纤维化、肝硬化,并最终可能发展为肝癌。MAFLD的发病机制尚未完全明确,目前治疗方法有限[4]。2024年3月,美国食品药物管理局批

准瑞美替罗（Resmetirom）治疗成人MASH[5]。然而，目前该药物仅适用于特定类型的MASH患者，且存在治疗成本较高、治疗范围有限等问题。因此，积极研发安全有效的MASH治疗药物仍是当前医学研究领域的重要课题。

现代研究发现，绿茶具有降低血糖和血脂水平、抗炎、抗氧化以及促进体质量减轻等药理作用[6-7]。儿茶素是绿茶中的主要活性成分，而儿茶素中含量最多的是表没食子儿茶素没食子酸酯（epigallocatechin-3-gallate，EGCG），占绿茶中儿茶素总量的50%～80%[8]。EGCG已被证明可以有效改善HBV、乙醇及药物等不同原因诱导的肝损伤[9-11]。近几年研究发现EGCG对MASH有治疗作用，但其机制有待进一步阐明[12]。本研究建立高反式脂肪酸高碳水化合物（high-trans fatty acid high-carbohydrate，HFHC）饮食诱导的MASH小鼠模型和游离脂肪酸（free fatty acid，FFA）诱导的L02细胞脂质沉积模型，并使用亚洲人群日常饮用绿茶剂量等效小鼠剂量干预，探究EGCG治疗实验性MASH的药效，并探讨其治疗实验性MASH的机制，旨在为MAFLD的治疗提供科学依据。

1 材料与方法

1.1 动物实验

1.1.1 实验动物 选用32只6周龄的C57BL/6J雄性小鼠，SPF级，购自上海斯莱克实验动物有限公司。在上海中医药大学的实验动物中心进行饲养。饲养期间，小鼠自由进食和饮水，饲养温度26 ℃，相对湿度控制在60%±10%，光照周期为12 h的明暗交替。实验动物生产许可证编号：斯莱克SCXK（沪）2017-0005；实验动物使用许可证编号：SYXK（沪）2020-0009。

1.1.2 实验材料 EGCG购自上海融禾医药科技发展有限公司（CAS：989-51-5，批号：180120）；奥贝胆酸（OCA）购自Biovison（CAS：459789-99-2，批号：3J28B18980）；BCA蛋白定量试剂盒（美国赛默飞世尔科技公司，货号：NCI3225CH）；高反式脂肪酸饲料、正常饲料（美国Research diets，货号：D12331、D12328）；果糖、蔗糖（南通特洛菲饲料科技有限公司，货号：F0001、S0001）；甘油三酯（TG）试剂盒（浙江东欧生物工程有限公司，货号：A0-10017）；ALT、AST赖氏法试剂盒、苏木精-伊红（HE）染色试剂盒、油红O试剂盒（南京建成生物工程研究所，货号：C009-2、C010-2、D006-1、D027-1）；天狼星红染料（北京雷根生物技术有限公司）。

1.1.3 实验仪器 脱水机、石蜡包埋机、冰冻切片机、扫片机（LEICA，型号：ASP300、EG1160、CM3050S、Aperio AT Turbo）；快速研磨仪（上海净信实业发展有限公司，型号：JXFSTPRP-24）；激光共聚焦（OLYMPUS，型号：Fluoview FV10i）。

1.1.4 造模、分组及给药 32只雄性C57BL/6J小鼠，适应性饲养1周，采用完全随机法将小鼠随机分为正常饮食组（Con，n=8）和模型组（n=24）。Con组给予正常饲料并饮用双蒸水。模型组小鼠给予高反式脂肪酸饲料联合高糖饮水（糖水浓度为42 g/L，糖分配比：55%果糖+45%蔗糖），造模24周建立MASH模型，第24周末采用完全随机法将模型组小鼠随机分为HFHC组、EGCG组和OCA组，每组8只，EGCG组中EGCG给药剂量为每只小鼠100 mg·kg^{-1}·d^{-1}，OCA组中OCA给药剂量为每只小鼠10 mg·kg^{-1}·d^{-1}。给药6周后取材。

1.1.5 血清和肝组织生化指标检测 （1）肝组织TG含量检测遵照TG试剂盒说明书测量每个孔的吸光度（OD）。肝组织TG（mg/g）=（测量孔OD值-空白孔OD值）/标准孔×200×3/20。（2）血清ALT、AST活性检测按照试剂盒说明书计算ALT和AST的检测值。（3）小鼠肝组织羟脯氨酸（hydroxyproline，HYP）含量按照HYP试剂盒说明书进行测定，计算公式：HYP含量（μg/mg）=（测定OD值-空白OD值）/（标准OD值-空白OD值）×标准液浓度（5 μg/mL）×水解液体积（10 mL）/肝湿重（50 mg）。

1.1.6 肝组织病理染色

1.1.6.1 肝组织HE染色和天狼星红染色 对肝组织进行固定、脱水、包埋，切片后脱蜡处理。HE染色，次日收集病理切片，在显微镜下观察。使用非酒精性脂肪性肝病活动度总评分（NAS）对肝组织病理进行评估[13]。将肝组织石蜡包埋后，采用天狼星红染色法来评估肝脏中胶原沉积情况。

1.1.6.2 肝组织油红O染色 采用冷冻切片技术对肝组织进行切片处理。将切片置于稀释后的染色液中染色10 min。染色完成后去除多余染液。复染液染色、清洗、封片处理。显微镜下评估染色效果和组织结构。

1.1.7 Western Blot检测 将肝组织样本裂解、匀浆、沉淀，吸出上清液。使用BCA蛋白定量法蛋白定量。制备好的蛋白进行电泳、转膜。抗体结合：一抗NLRP3（1∶1 000）、IL-1β（1∶1 000）、TLR4（1∶1 000）及GAPDH（1∶10 000），4 ℃过夜孵育。次日二抗室温孵育1 h。显影检测特异性蛋白条带。

1.1.8 小鼠肝组织基因转录组分析 从Con组、HFHC组和EGCG组的肝组织样本中每组随机挑选5个进行质

检及转录组分析。提取肝组织样品中总RNA。通过Illumina HiSeq平台对短序列片段进行测序。以mRNA为模板合成稳定的双链结构后连接adaptor,最后进行文库富集,回收目的条带定量,按数据比例混合上机,生成双端测序(paired-end,PE)文库,读长2×150 bp。

1.1.9 筛选差异表达基因 分析小鼠肝组织样本中各基因的表达水平,以P<0.05且基因表达差异倍数(FC)≥2为标准,确定HFHC组和EGCG组之间的差异基因集。

1.1.10 基因集富集分析(gene set enrichment analysis,GSEA)及验证 对Con组、HFHC组、EGCG组3组数据进行GSEA,共1 000次重抽样,确保每个分析的标准化富集分数。符合归一化富集评分>1、P<0.05、假发现率(FDR)<25%的通路为显著富集通路,并对富集的通路按照富集程度从大到小排列。使用Con组、HFHC组、EGCG组小鼠肝组织样本,对富集程度排名前三的信号通路中的关键基因进行PCR实验验证。

1.2 细胞实验

1.2.1 实验材料 DMEM细胞培养基、胎牛血清(美国赛默飞世尔科技公司,货号:11965092、10099141C);双抗、0.25%胰酶、DMSO(美国Corning Cellgro公司,货号:30-002-Cia、25-050-CI、25-950-CQCC);TG含量酶法测定试剂盒(北京普利莱基因技术有限公司,货号:E1013-50)、油红O染色试剂盒(南京建成生物工程研究所,货号:D027-1);RNA提取试剂盒(美国BioFlux公司,货号:BSC52M1);逆转录试剂盒、荧光定量PCR试剂(日本Takara公司,货号:K1622、AK7208);磷酸盐缓冲液(中国葵赛生物,货号:C0221A);TNF-α、CCL2、CXCL10引物(中国BioTNT公司,货号:Tnt5197、Tnt1467、Tnt5469a)。

1.2.2 实验仪器 CO_2培养箱、恒温水浴锅(美国Thermo Scientific公司,型号:Midi40、TSGP02);荧光倒置显微镜(美国Olympus公司,型号:IX71-F22FL/DIC);细胞用水系统(美国Millipore公司,型号:Milli-Q)。

1.2.3 细胞培养 人正常肝细胞L02(HL7702)购于中国科学院上海细胞生物学研究所细胞库。在37 ℃,5% CO_2培养箱中使用含胎牛血清及双抗的DMEM培养基培养。

1.2.4 细胞分组及处理 6孔板每孔种板10^5个细胞,设对照组(Con组)、模型组(FFA组)、EGCG组,模型组的培养基为含有0.2 mmol/L FFA的培养基,EGCG组的培养基为含有0.2 mmol/L FFA且含有50 μmol/L EGCG的培养基,对照组加入等量DMSO,给药24 h后收集细胞进行检测。

1.2.5 EGCG细胞毒性检测方法 96孔板每孔种板7×10^5个细胞,药物的浓度梯度为200、100、50、25、12.5、6.25 μmol/L,每组药物各设6孔,按照CCK8试剂说明书进行测定,统计分析数据。

1.2.6 细胞内TG含量检测 按照TG试剂盒说明书进行TG含量测定。按照BCA试剂盒的检测方法进行蛋白定量,TG含量的计算公式为:TG值/蛋白含量=单位蛋白浓度下的TG含量(mg/g protein)。

1.2.7 细胞油红O染色方法 以10^5个细胞每孔种板于6孔板,设置EGCG给药浓度为50 μmol/L,给药24 h之后,按照油红O试剂盒说明书操作,置于显微镜下拍照。

1.2.8 RT-PCR检测 本研究采用纯化柱法对样品中的RNA进行提取。测定总RNA的浓度后逆转录,完成后将得到的cDNA保存在-20 ℃的条件下备用。将配制好的混合液加入到384孔板中,放入PCR仪中进行检测。引物由BioTNT公司合成,序列如下。TNF-α上游序列:5′-ATGAGCACTGAAAGCATGATC-3′,下游序列:5′-TCACAGGGCAATGATCCCAAAGTAGACCTGCCC-3′;CCL2上游序列:5′-TGCTGCTACTCATTCACTGGC-3′,下游序列:5′-CCTTATTGGGGTCAGCACAG-3′;CXCL10上游序列:5′-CTTTCTGCATCTAAGTGGCATTC-3′,下游序列:5′-CACCCTTTCTTTTTCATTGTAGCAA-3′。

1.3 统计学方法 应用SPSS 26.0、GraphPad Prism和ImageJ软件完成数据分析。符合正态分布和方差齐性的计量资料,多组间比较采用单因素方差分析,进一步两两比较使用LSD-t检验。P<0.05为差异有统计学意义。

2 结果

2.1 EGCG对HFHC饮食诱导MASH小鼠肝脂质沉积、炎症及纤维化程度的影响 在Con组中,小鼠的皮毛光滑,油脂较少。HFHC组小鼠体宽>5 cm,皮毛有油脂分泌,EGCG组小鼠体宽<4 cm,皮毛油脂减少。在第30周处死小鼠时,与Con组相比,HFHC组小鼠肝体积明显增大,颜色由暗红变成黄白色。经过EGCG干预后,小鼠肝脏形态趋于正常(图1a)。与Con组相比,HFHC组小鼠体质量和肝湿重均显著升高(P值均<0.01);与HFHC组小鼠相比,EGCG组体质量、肝湿重均显著下降(P值均<0.01),OCA组的体质量虽然较HFHC组有下降趋势,但是差异无统计学意义(P>0.05)(图1b)。

油红O染色结果显示,HFHC组小鼠出现明显的脂肪变性,肝细胞胞质中脂滴显著增多,红色染色区域明显变大。与HFHC组相比,EGCG组小鼠肝细胞胞质中

脂滴显著减少，红染密度和大小明显变小（图1c）。与Con组相比，HFHC组小鼠肝组织中TG含量显著升高（P<0.05）；在EGCG和OCA用药之后，小鼠肝组织中TG含量均显著降低（P值均<0.05）（图1d）。

HE染色结果显示，HFHC组小鼠均有不同程度的脂肪变性，在小叶中心区可见典型的大泡或小泡性脂肪变性，肝小叶中有炎性细胞浸润。经EGCG和OCA治疗之后，肝小叶中脂肪变性明显减轻，脂肪空泡明显减少，炎性细胞浸润较HFHC组减少（图1c）。NAS评分结果显示，与Con组相比，HFHC组小鼠NAS评分显著升高（P<0.01）；与HFHC组相比，EGCG组和OCA组NAS评分均显著下降（P值均<0.01）（图1d）。

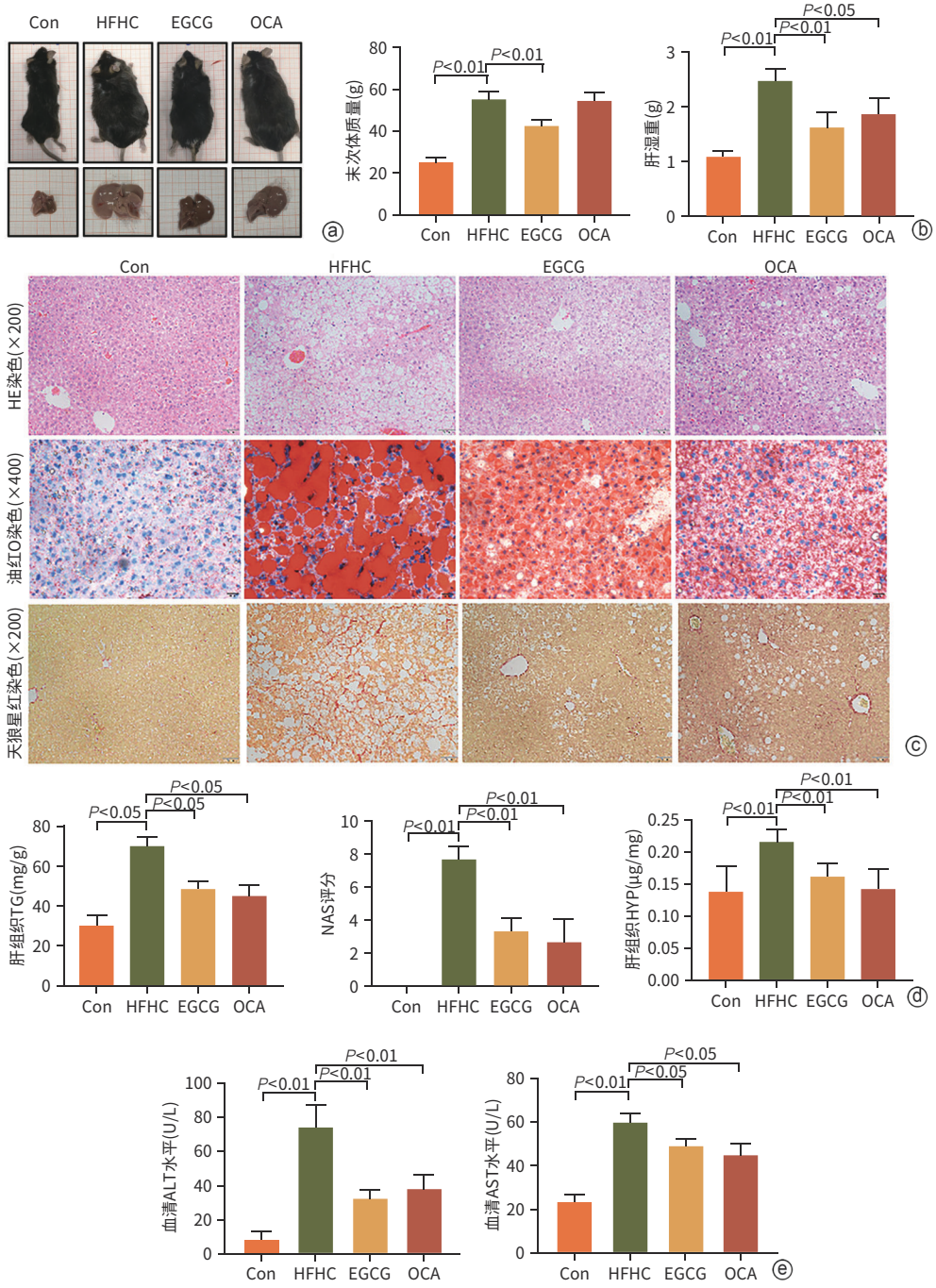

注：a，小鼠大体和肝脏形态肉眼观；b，小鼠30周末体质量和肝湿重；c，肝组织病理染色；d，肝组织TG含量、NAS评分和HYP含量；e，血清ALT和AST水平。

图1　EGCG对HFHC饮食诱导MASH小鼠肝脂质沉积、炎症及纤维化程度的影响

Figure 1　Effect of EGCG on HFHC diet-induced liver lipid deposition, inflammation, and fibrosis in MASH mice

天狼星红染色结果显示，在第30周末，Con组肝细胞形态正常。HFHC组的肝组织结构被破坏，并被大量增殖的纤维组织所取代，肝窦周纤维化明显。与HFHC组相比，EGCG组的细胞形态较为正常，纤维组织显著减少（图1c）。与Con组相比，HFHC小鼠肝组织HYP含量显著升高（P<0.01）；与HFHC组相比，EGCG组和OCA组小鼠肝组织中HYP的含量均显著下降（P值均<0.01）（图1d）。

与Con组相比，HFHC组小鼠血清ALT明显升高（P<0.01）；EGCG用药之后ALT显著降低，OCA也显著逆转了HFHC饮食引起的ALT异常增加（P值均<0.01）（图1e）。与Con组相比，HFHC组小鼠AST显著升高（P<0.01）；与HFHC组相比，EGCG组和OCA组小鼠血清AST均显著降低（P值均<0.05）（图1e）。

2.2　EGCG对FFA诱导的L02细胞模型脂质沉积和炎症程度的影响　CCK8结果显示，在0～200 μmol/L的剂量范围内，EGCG对L02细胞没有明显的细胞毒性（图2a）。与Con组相比，FFA诱导的模型组肝细胞TG含量显著升高（P<0.01）；与FFA组相比，给药25、50、100 μmol/L EGCG后细胞内TG含量剂量依赖性降低，当EGCG给药剂量为50 μmol/L时，FFA组与EGCG组出现显著差异（P<0.01）（图2a）。

L02细胞油红O染色结果显示，正常的L02细胞呈梭形，透明状，无红染；FFA造模之后，细胞周围和细胞内部有红色脂滴聚集，连接成片；与FFA组相比，EGCG 50 μmol/L组脂滴明显消散（图2b）。

与Con组相比，FFA诱导的模型组肝细胞TNF-α和CXCL10的mRNA相对表达量显著升高（P值均<0.01）；与FFA组相比，50 μmol/L EGCG干预后TNF-α、CCL2、CXCL10的mRNA相对表达量均显著降低（P值均<0.01）（图2c）。

2.3　EGCG干预后MASH小鼠肝组织转录组学分析及验证　主成分分析结果显示，组间差异较大，组内样本差异较小；选择HFHC组和EGCG组之间的差异基因（P<0.05，

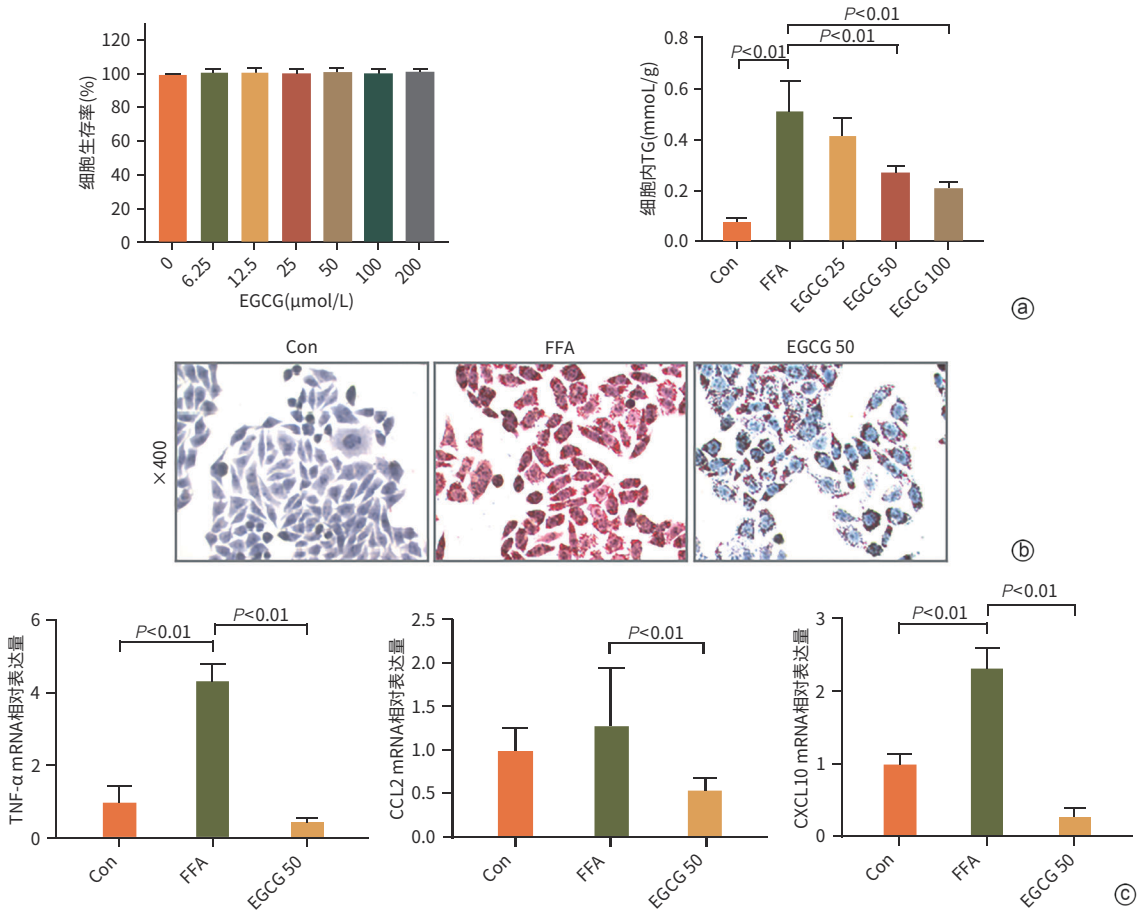

注：a，L02细胞生存率及L02细胞内TG含量；b，细胞油红O染色；c，各组细胞TNF-α、CCL2和CXCL10 mRNA相对表达量。

图2　EGCG对FFA诱导L02细胞模型脂质沉积和炎症程度的影响

Figure 2　Effect of EGCG on free fatty acid-induced lipid deposition and degree of inflammation in the L02 cell model

FC≥2）进行聚类分析，聚类分析热图显示EGCG组与HFHC组组内样本基因表达相似，不同组间样本基因表达差异显著；HFHC组和EGCG组之间共有230个差异表达基因，其中上调基因108个，下调基因122个（图3）。

对Con组、HFHC组、EGCG组3组数据进行GSEA富集分析，将*P*-adjust<0.05的通路按照富集程度从大到小排列，富集结果显示，EGCG主要影响代谢相关和炎症相关两类信号通路。在代谢相关信号通路中，EGCG主要影响类固醇生物合成、FOXO信号通路和mTOR信号通路的变化（*P*-adjust<0.05，富集程度排名前三）（图4）；在炎症相关信号通路中，EGCG主要影响了NOD样受体信号通路、IL-17信号通路和TNF信号通路的变化（*P*-adjust<0.05，富集程度排名前三）（图5）。基于上述发现，运用小鼠肝组织样本对上述信号通路相关基因mRNA进行验证，PCR验证结果与转录组数据结果基本一致，其中NOD样受体信号通路中多个基因在EGCG干预后较模型组显著下降（*P*值均<0.05），且与通过富集程度筛选出的其他5条通路相比，NOD样受体信号通路中的关键差异基因最多、最显著，可能是EGCG发挥药效的重要调控通路之一（图4、5）。

2.4　EGCG对MASH小鼠肝组织NOD样信号转导通路的调控作用　Western Blot结果显示，与Con组相比，HFHC组小鼠肝组织TLR4、NLRP3、IL-1β蛋白表达均显著升高（*P*值均<0.05）；与HFHC组相比，EGCG用药组上述蛋白表达均显著降低（*P*值均<0.05）（图6）。

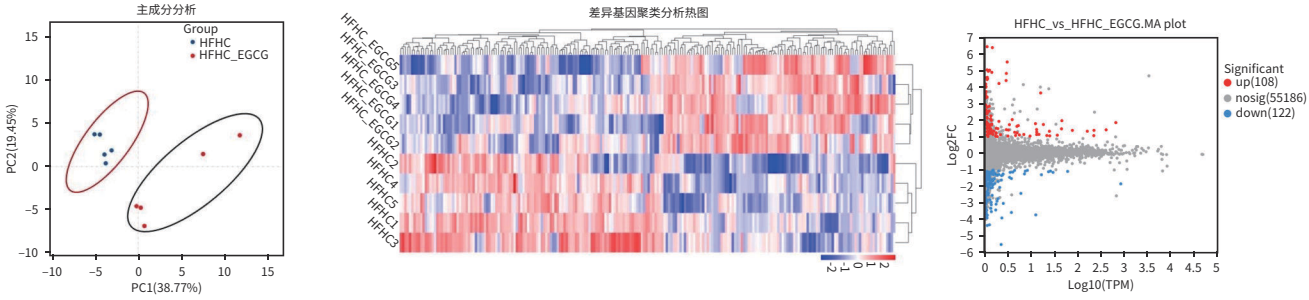

图3　HFHC组与EGCG组主成分分析图、差异基因聚类热图、表达量差异火山图（*n*=5）

Figure 3　PCA plot, differentially expressed gene clustering heatmap, and volcano plot of expression differences between HFHC and EGCG groups (*n*=5)

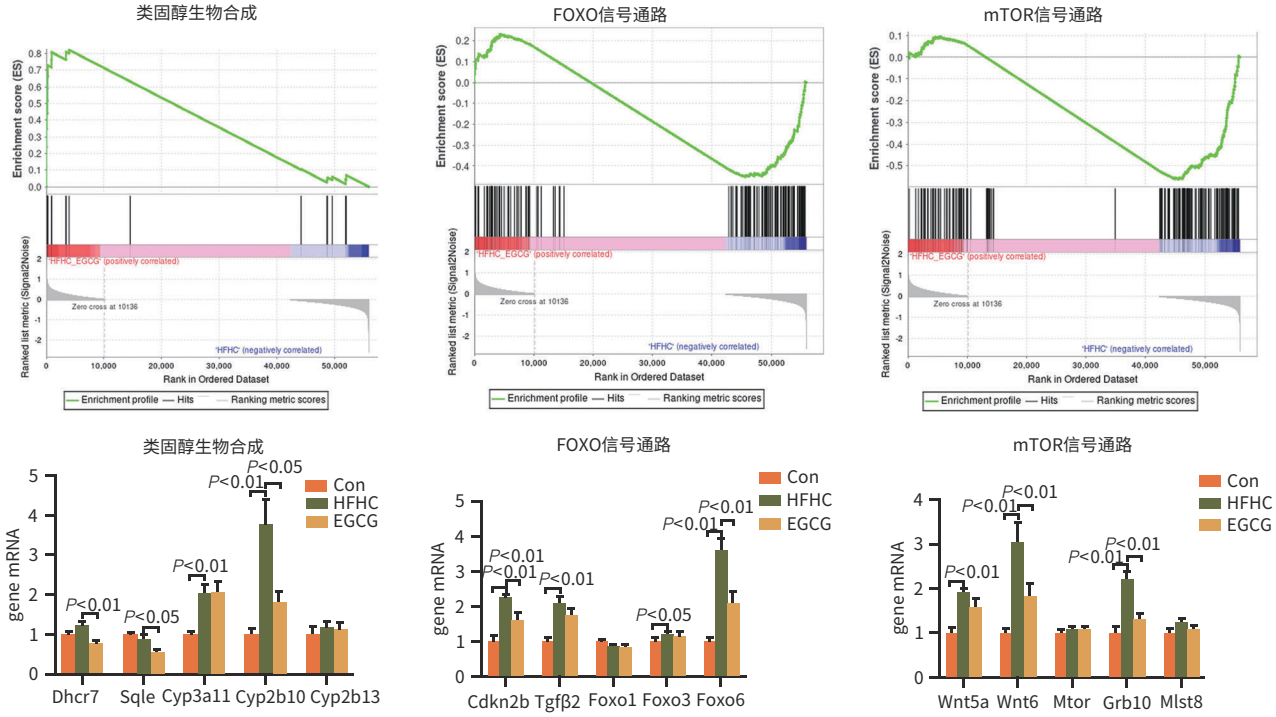

图4　代谢相关通路GSEA曲线及部分基因验证

Figure 4　GSEA curves of metabolism-related pathways and partial gene validation

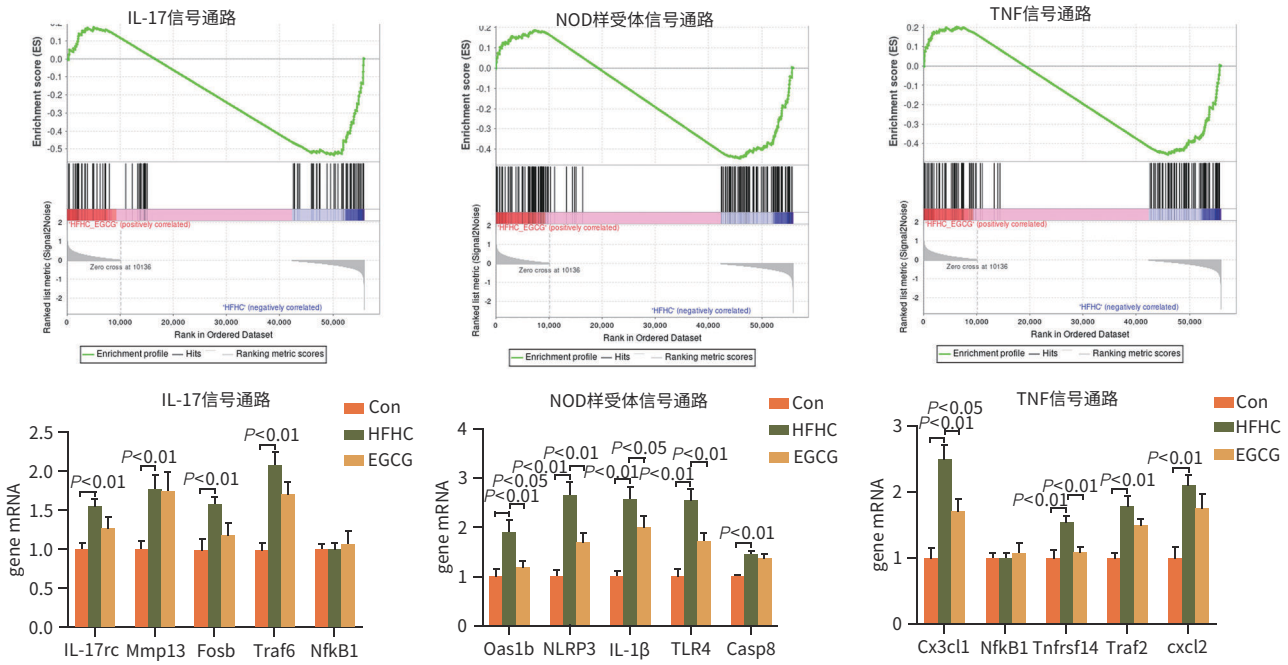

图5　炎症相关通路GSEA曲线及部分基因验证

Figure 5　GSEA curves of inflammation-related pathways and partial gene validation

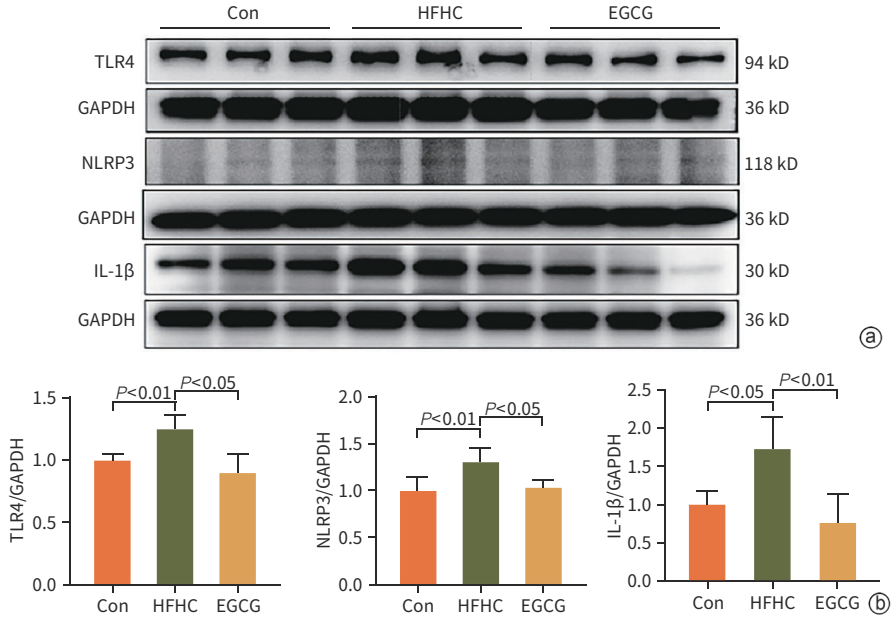

注：a，肝组织TLR4、NLRP3和IL-1β蛋白表达；b，蛋白表达半定量分析。

图6　EGCG对MASH小鼠肝组织NOD样信号转导通路的调控作用

Figure 6　Regulatory effect of EGCG on NOD-like signal transduction pathway in MASH mouse liver tissue

3　讨论

多项现代研究已经证实，绿茶对于预防和治疗癌症、肥胖症、糖尿病、心血管疾病以及神经退行性疾病具有积极作用。在绿茶的众多有益成分中，EGCG作为主要的多酚类化合物，展现出了显著的抗癌、抗氧化、抗炎、抑制血管生成以及促进细胞凋亡的生物活性[14-15]。既往有学者对EGCG在不同的动物模型如ob/ob诱导的NASH模型、蛋氨酸及胆碱缺乏饮食（MCD）诱导的NASH模型进行过研究[16-17]，而本研究利用HFHC饮食诱导的MASH小鼠模型和FFA诱导的L02细胞脂质沉积模型，探讨EGCG对MASH的疗效。与ob/ob模型、MCD

模型相比，HFHC饮食模型能诱导出肥胖或胰岛素抵抗等，更接近人类疾病特征。因此本研究对今后的临床研究可能更有借鉴意义。OCA是法尼醇X受体（FXR）激动剂，能够有效减轻MASH小鼠的肝脂质沉积、肝脏炎症和胰岛素抵抗，并且在治疗MAFLD的3期临床试验中疗效显著[18-19]。因此，本实验将OCA作为阳性对照药。

在本研究中，通过测定HFHC饮食诱导的MASH小鼠的肝酶活性、TG水平和肝组织的病理变化，发现EGCG对MASH小鼠的肝脂肪积累、炎症反应和纤维化发展具有明显的改善作用。此外，研究还利用FFA诱导的L02细胞脂质沉积模型验证了EGCG能显著减少肝细胞内的脂质积累。上述结果证明EGCG对实验性MASH体内外模型具有良好的疗效。这为EGCG作为潜在的治疗手段提供了实验依据。

研究显示，在高脂饮食喂养的SD大鼠模型中，EGCG可能通过TLR4信号通路抑制炎症和改善肝组织中的胰岛素抵抗[20]，EGCG还可通过调节TGF/SMAD、PI3K/Akt/FOXO1和NF-κB通路的活性改善MAFLD[21]。为了进一步探究EGCG治疗MASH的作用机制，本研究通过转录组学寻找机制研究的新思路。转录组学及PCR结果提示，EGCG治疗MASH的机制有可能与调控炎症相关信号通路如TNF信号通路、NOD样受体信号通路，以及代谢相关信号通路如类固醇生物合成信号通路等6条信号通路有关。基于此，本研究对这6条信号通路中相关基因进行PCR验证，发现NOD样受体通路中关键基因（NLRP3相关）的转录水平在给药之后显著下调，且与通过富集程度筛选出的其他5条通路相比，NOD样受体信号通路中下调的关键差异基因最多最显著，提示对该通路的调控可能是EGCG的药理途径之一。因此，进一步对NOD样受体信号通路进行了更深入的探讨。

NOD样受体信号通路核心是NOD样受体，是细胞质中的一种模式识别受体，其在先天性免疫应答中起到关键作用[22]。在目前发现的22种人类NOD样受体蛋白中，有3种蛋白（NLRP3、NLRP6、NOD2）与肝病，特别是代谢性肝病有关[23]。在肝脏中，TLR4可激活NLRP3，而被激活的NLRP3可通过激活半胱氨酸天冬氨酸特异性蛋白酶1（caspase-1），释放IL-1β等炎症因子加重MASH[24]。NLRP6可以调控促炎细胞因子IL-18的表达，还可以通过抑制CD36介导的脂质摄取，改善MASH[25-26]。NOD2受体被激活后，募集RIPK2（受体相互作用丝氨酸苏氨酸激酶2），RIPK2活化后进一步募集下游的MAP3K7（丝裂原活化蛋白激酶激酶激酶7），加重MASH[27]。进而对这3条通路相关基因进行转录组分析和PCR验证，发现EGCG组与HFHC组相比，NLRP3通路中TLR4、NLRP3和IL-1β等基因显著改变，但NLRP6及NOD2通路中相关基因改变不明显。因此后续研究重点关注EGCG对NLRP3信号通路的调控，Western Blot实验结果证实EGCG可显著抑制NLRP3信号通路中关键蛋白TLR4、NLRP3和IL-1β表达。

综上，本研究结果表明，EGCG治疗实验性MASH的机制可能是与炎症相关信号通路以及代谢相关信号通路有关，EGCG通过调控NOD样受体信号通路中关键蛋白TLR4、NLRP3、IL-1β，从而发挥治疗MASH的作用。本研究对EGCG治疗MAFLD的机制进行了探索，为中医药治疗MAFLD提供了新思路和新证据。未来，拟对TNF信号通路以及IL-17信号通路开展相关研究，更深入地探索相关靶点和信号通路在MASH中的作用机制。

伦理学声明：本研究方案于2017年10月20日经由上海中医药大学实验动物伦理委员会审批，批号：SZY201710017，符合实验室动物管理与使用准则。

利益冲突声明：本文不存在任何利益冲突。

作者贡献声明：徐笑负责设计论文框架，起草论文；张倩负责实验操作，研究过程的实施；辛鑫负责数据收集，统计学分析，绘制图表；冯琴、辛鑫、孙沁梅负责论文修改；冯琴、胡义扬负责拟定写作思路；冯琴、辛鑫指导撰写文章并最后定稿。

参考文献：

[1] SCHWÄRZLER J, GRABHERR F, GRANDER C, et al. The pathophysiology of MASLD: An immunometabolic perspective[J]. Expert Rev Clin Immunol, 2024, 20(4): 375-386. DOI: 10.1080/1744666X.2023.2294046.

[2] WONG VW, EKSTEDT M, WONG GL, et al. Changing epidemiology, global trends and implications for outcomes of NAFLD[J]. J Hepatol, 2023, 79(3): 842-852. DOI: 10.1016/j.jhep.2023.04.036.

[3] TARGHER G, BYRNE CD, TILG H. MASLD: A systemic metabolic disorder with cardiovascular and malignant complications[J]. Gut, 2024, 73(4): 691-702. DOI: 10.1136/gutjnl-2023-330595.

[4] LI F, LI MW, WANG YS. Therapeutic paradigms and potential therapies for nonalcoholic steatohepatitis[J]. J Clin Hepatol, 2024, 40(10): 2082-2086. DOI: 10.12449/JCH241025.
李凤, 李茂微, 王雨杉. 非酒精性脂肪肝病的治疗模式和潜在疗法[J]. 临床肝胆病杂志, 2024, 40(10): 2082-2086. DOI: 10.12449/JCH241025.

[5] YOUNOSSI ZM, STEPANOVA M, RACILA A, et al. Health-related quality of life (HRQL) assessments in a 52-week, double-blind, randomized, placebo-controlled phase 3 study of resmetirom (MGL-3196) in patients with metabolic dysfunction associated steatohepatitis (MASH) and fibrosis[J]. Hepatology, 2025, 81(4): 1318-1327. DOI:

10.1097/HEP. 0000000000001084.
[6] SHIMOTOYODOME A, HARAMIZU S, INABA M, et al. Exercise and green tea extract stimulate fat oxidation and prevent obesity in mice [J]. Med Sci Sports Exerc, 2005, 37(11): 1884-1892. DOI: 10.1249/01.mss.0000178062.66981.a8.
[7] YE Q, LIU Y, CHEN JP, et al. Research progress on chemical constituents and pharmacological activities of green tea[J]. Drug Eval Res, 2021, 44(12): 2711-2719. DOI: 10.7501/j.issn.1674-6376.2021.12.026.
叶晴, 刘毅, 陈金鹏, 等. 绿茶化学成分及药理作用研究进展[J]. 药物评价研究, 2021, 44(12): 2711-2719. DOI: 10.7501/j.issn.1674-6376.2021.12.026.
[8] SINGH BN, SHANKAR S, SRIVASTAVA RK. Green tea catechin, epigallocatechin-3-gallate (EGCG): Mechanisms, perspectives and clinical applications[J]. Biochem Pharmacol, 2011, 82(12): 1807-1821. DOI: 10.1016/j.bcp.2011.07.093.
[9] HE MJ, CHU TH, WANG ZT, et al. Inhibition of macrophages inflammasome activation via autophagic degradation of HMGB1 by EGCG ameliorates HBV-induced liver injury and fibrosis[J]. Front Immunol, 2023, 14: 1147379. DOI: 10.3389/fimmu.2023.1147379.
[10] CZECH TY, SEKI E. Kupffer cell TLR2/3 signaling: A pathway for EGCG amelioration of ethanol-induced hepatic injury[J]. Cell Mol Gastroenterol Hepatol, 2020, 9(1): 187-188. DOI: 10.1016/j.jcmgh.2019.10.001.
[11] LIN YX, HUANG J, GAO TF, et al. Preliminary study on hepatoprotective effect and mechanism of (-)-epigallocatechin-3-gallate against acetaminophen-induced liver injury in rats[J]. Iran J Pharm Res, 2021, 20(3): 46-56. DOI: 10.22037/ijpr.2020.112727.13918.
[12] TANG GY, XU Y, ZHANG C, et al. Green tea and epigallocatechin gallate (EGCG) for the management of nonalcoholic fatty liver diseases (NAFLD): Insights into the role of oxidative stress and antioxidant mechanism[J]. Antioxidants (Basel), 2021, 10(7): 1076. DOI: 10.3390/antiox10071076.
[13] KLEINER DE, BRUNT EM, van NATTA M, et al. Design and validation of a histological scoring system for nonalcoholic fatty liver disease[J]. Hepatology, 2005, 41(6): 1313-1321. DOI: 10.1002/hep.20701.
[14] OHISHI T, GOTO S, MONIRA P, et al. Anti-inflammatory action of green tea[J]. Antiinflamm Antiallergy Agents Med Chem, 2016, 15(2): 74-90. DOI: 10.2174/1871523015666160915154443.
[15] ALAM M, ALI S, ASHRAF GM, et al. Epigallocatechin 3-gallate: From green tea to cancer therapeutics[J]. Food Chem, 2022, 379: 132135. DOI: 10.1016/j.foodchem.2022.132135.
[16] MASTERJOHN C, BRUNO RS. Therapeutic potential of green tea in nonalcoholic fatty liver disease[J]. Nutr Rev, 2012, 70(1): 41-56. DOI: 10.1111/j.1753-4887.2011.00440.x.
[17] DING Y, SUN X, CHEN YN, et al. Epigallocatechin gallate attenuated non-alcoholic steatohepatitis induced by methionine- and choline-deficient diet[J]. Eur J Pharmacol, 2015, 761: 405-412. DOI: 10.1016/j.ejphar.2015.05.005.
[18] LIU JJ, SUN JY, YU JK, et al. Gut microbiome determines therapeutic effects of OCA on NAFLD by modulating bile acid metabolism[J]. NPJ Biofilms Microbiomes, 2023, 9(1): 29. DOI: 10.1038/s41522-023-00399-z.
[19] YOUNOSSI ZM, RATZIU V, LOOMBA R, et al. Obeticholic acid for the treatment of non-alcoholic steatohepatitis: Interim analysis from a multicentre, randomised, placebo-controlled phase 3 trial[J]. Lancet, 2019, 394(10215): 2184-2196. DOI: 10.1016/S0140-6736(19)33041-7.
[20] HOU HM, YANG WL, BAO SQ, et al. Epigallocatechin gallate suppresses inflammatory responses by inhibiting toll-like receptor 4 signaling and alleviates insulin resistance in the livers of high-fat-diet rats[J]. J Oleo Sci, 2020, 69(5): 479-486. DOI: 10.5650/jos.ess19303.
[21] XIAO J, HO CT, LIONG EC, et al. Epigallocatechin gallate attenuates fibrosis, oxidative stress, and inflammation in non-alcoholic fatty liver disease rat model through TGF/SMAD, PI3K/Akt/FoxO1, and NF-kappa B pathways[J]. Eur J Nutr, 2014, 53(1): 187-199. DOI: 10.1007/s00394-013-0516-8.
[22] LIN QW, ZHANG S, LU WQ. Research progress of NOD-like signaling pathways and the relationship between NOD and tumor[J]. China Oncol, 2019, 29(3): 223-228. DOI: 10.19401/j.cnki.1007-3639.2019.03.011.
林巧卫, 张思, 陆维祺. NOD样受体介导的信号转导通路及其与肿瘤关系的研究进展[J]. 中国癌症杂志, 2019, 29(3): 223-228. DOI: 10.19401/j.cnki.1007-3639.2019.03.011.
[23] BAUER S, HEZINGER L, REXHEPI F, et al. NOD-like receptors-emerging links to obesity and associated morbidities[J]. Int J Mol Sci, 2023, 24(10): 8595. DOI: 10.3390/ijms24108595.
[24] LI HX, CAO ZQ, WANG LL, et al. Chronic high-fat diet induces galectin-3 and TLR4 to activate NLRP3 inflammasome in NASH[J]. J Nutr Biochem, 2023, 112: 109217. DOI: 10.1016/j.jnutbio.2022.109217.
[25] ZHENG D, KERN L, ELINAV E. The NLRP6 inflammasome[J]. Immunology, 2021, 162(3): 281-289. DOI: 10.1111/imm.13293.
[26] HUANG CY, LIU QH, TANG Q, et al. Hepatocyte-specific deletion of Nlrp6 in mice exacerbates the development of non-alcoholic steatohepatitis[J]. Free Radic Biol Med, 2021, 169: 110-121. DOI: 10.1016/j.freeradbiomed.2021.04.008.
[27] HASEGAWA M, FUJIMOTO Y, LUCAS PC, et al. A critical role of RICK/RIP2 polyubiquitination in Nod-induced NF-kappaB activation [J]. EMBO J, 2008, 27(2): 373-383. DOI: 10.1038/sj.emboj.7601962.

收稿日期：2024-10-15；**录用日期：**2024-12-02
本文编辑：刘晓红

引证本文：XU X, ZHANG Q, SUN QM, et al. Efficacy and mechanism of epigallocatechin-3-gallate in treatment of experimental metabolic dysfunction-associated steatohepatitis [J]. J Clin Hepatol, 2025, 41(7): 1327-1336.
徐笑, 张倩, 孙沁梅, 等. 表没食子儿茶素没食子酸酯治疗实验性代谢相关脂肪性肝炎的效果及机制分析[J]. 临床肝胆病杂志, 2025, 41(7): 1327-1336.