·肝纤维化及肝硬化·

DOI：10.12449/JCH250815

乙型肝炎肝硬化患者门静脉高压改善的组织学因素分析

李　盟[1]，郭亚楠[1]，黄　恺[1,2]，孙　鑫[1,2]，李正鑫[3]，赵志敏[1,2]，吕　靖[1,2]，刘成海[1,2]

1 上海中医药大学附属曙光医院肝病研究所，上海 201203

2 上海市中医临床重点实验室与肝肾疾病病证教育部重点实验室，上海 201203

3 上海市浦东新区公利医院中医科，上海 200135

通信作者：刘成海，chenghailiu@hotmail.com（ORCID：0000-0002-1696-6008）

摘要：目的　通过观察肝硬化门静脉高压（PH）患者治疗前后的肝组织学变化，发现影响PH好转的组织学及细胞学基础，为临床药物研发提供依据。**方法**　选取2014年9月—2018年10月在12个省20家医院招募的完成48周抗病毒或联合抗肝纤维化治疗的乙型肝炎肝硬化患者322例，使用Baveno Ⅶ中临床显著门静脉高压（CSPH）无创诊断标准评价PH水平，根据治疗前肝硬度值≥25 kPa筛选出43例确诊CSPH的患者，以治疗后PH水平下降是否≥2个等级分为PH改善组（n=19）及PH未改善组（n=24）。收集人口学、实验室检查资料，并进行肝纤维化评价（HE染色及网状纤维染色）和肝组织微血管病变评价[包括闭塞性门静脉病变（OPV）、结节性再生性增生（NRH）及不完全间隔纤维化（ISF）]。免疫组化检测血管性血友病因子（vWF）、纤维连接蛋白（Fibronectin）的表达水平；多重荧光免疫组化检测纤维蛋白原（Fibrinogen）、CD32b、CD31、α-平滑肌肌动蛋白（α-SMA）的表达水平。计量资料的两组间比较使用成组t检验或Mann-Whitney U检验，计数资料的两组间比较使用χ^2检验。**结果**　经过48周治疗，RBC、ALT、AST、APRI评分、肝纤维化等级与PH等级发生好转（P值均<0.05），其中19例患者PH等级下降≥2个等级，为PH改善组，其余为PH未改善组。两组患者间肝纤维化结局并无统计学差异（χ^2=3.380，P=0.066）。微血管病变评价发现，治疗后PH改善组OPV程度、vWF表达水平及Fibronectin表达量显著低于PH未改善组（P值均<0.05），而NRH程度、ISF程度及Fibrinogen表达量无统计学差异（P值均>0.05）。细胞学评价发现，治疗前及治疗后两组间CD32b、CD31、α-SMA表达量无统计学意义（P值均>0.05），而治疗前后差值比较显示PH改善组CD32b表达量显著增加（t=−2.007，P=0.045），而α-SMA表达量显著减少（t=2.628，P=0.013）。**结论**　PH改善的病理特征与肝纤维化逆转和肝微血管改善有关，其细胞学基础与肝窦内皮细胞去分化及肝星状细胞活化表型有关。

关键词：乙型肝炎；肝硬化；高血压，门静脉；组织学；微血管

基金项目：“十二五”国家科技重大专项（2014ZX10005001）；国家自然科学基金（82274305，82305200）；上海市临床重点专科建设项目（shslczdzk01201）；上海市中医药研究院科技发展项目（24YJS03）

Histological factors for improving portal hypertension in patients with chronic hepatitis B cirrhosis

LI Meng[1], *GUO Yanan*[1], *HUANG Kai*[1,2], *SUN Xin*[1,2], *LI Zhengxin*[3], *ZHAO Zhimin*[1,2], *LYU Jing*[1,2], *LIU Chenghai*[1,2]

1. Institute of Liver Diseases, Shuguang Hospital Affiliated to Shanghai University of Traditional Chinese Medicine, Shanghai 201203, China; 2. Shanghai Key Laboratory of Traditional Chinese Clinical Medicine, Key Laboratory of Liver and Kidney Diseases, Ministry of Education, Shanghai 201203, China; 3. Department of Traditional Chinese Medicine, Shanghai Pudong New Area Gongli Hospital, Shanghai 200135, China

Corresponding author: LIU Chenghai, chenghailiu@hotmail.com (ORCID: 0000-0002-1696-6008)

Abstract: Objective　To investigate the histological and cellular bases for the improvement of portal hypertension (PH) by observing liver histopathological changes after treatment in patients with cirrhotic portal hypertension, and to provide a basis for clinical drug development. **Methods**　A total of 322 patients with hepatitis B cirrhosis who completed 48 weeks of antiviral therapy or combined anti-fibrotic treatment in 20 hospitals across 12 provinces in China from September 2014 to October 2018 were

enrolled, and the noninvasive diagnostic criteria for clinically significant portal hypertension (CSPH) from Baveno Ⅶ were used to assess the severity of PH; 43 patients with a confirmed diagnosis of CSPH were identified based on liver stiffness measurement (LSM) ≥25 kPa before treatment, and according to whether the severity of PH was reduced by ≥2 grades after treatment, the patients were divided into PH improvement (n=19) group and PH non-improvement group (n=24). Related data were collected, including demographic data, laboratory tests. Liver fibrosis were assessed, including HE staining and reticular fiber staining; liver microvascular lesions were assessed, including obliterative portal venopathy (OPV), nodular regenerative hyperplasia (NRH), and incomplete septal fibrosis (ISF). Single immunohistochemical staining was performed for von Willebrand factor (vWF), and fibronectin; multiplex immunohistochemical staining was performed for fibrinogen, CD32b, CD31, alpha-smooth muscle actin (α-SMA). The independent-samples t test or the Mann-Whitney U test was used for comparison of continuous data between two groups, and the chi-square test was used for comparison of categorical data between two groups. **Results** After 48 weeks of treatment, 43 patients had significant improvements in red blood cell count, alanine aminotransferase, aspartate aminotransferase, aspartate aminotransferase-to-platelet ratio index score, liver fibrosis grade, and PH grade (all P<0.05), among whom 19 patients showed a reduction in PH severity by ≥2 grades (PH improvement group), while the remaining patients were enrolled as the PH non-improvement group. There was no significant difference in the outcome of liver fibrosis between the two groups (χ^2=3.380, P=0.066). Microvascular lesion assessment showed that compared with the PH non-improvement group, the PH improvement group had significantly lower OPV severity, microvascular density (the expression level of vWF), and expression of fibronectin (all P<0.05), while there were no significant differences in NRH severity, ISF severity, and the expression level of fibrinogen between the two groups (all P>0.05). Cytological evaluation showed no significant differences in the expression levels of CD32b, CD31, and α-SMA between the two groups before and after treatment (all P>0.05), and comparison of the expression levels before and after treatment showed that the PH improvement group had a significant increase in the expression level of CD32b (t=−2.007, P=0.045) and a significant reduction in the expression level of α-SMA (t=2.628, P=0.013). **Conclusion** The pathological features of PH improvement are associated with liver fibrosis regression and the improvement in liver microvascular lesions, and at the cellular level, PH improvement is associated with the dedifferentiation of liver sinusoidal endothelial cells and the activated phenotype of hepatic stellate cells.

Key words: Hepatitis B; Liver Cirrhosis; Hypertension, Portal; Histology; Microvessels

Research funding: National Science and Technology Major Project (2014ZX10005001); National Natural Science Foundation of China (82274305, 82305200); Shanghai Key Specialty of Traditional Chinese Clinical Medicine (shslczdzk01201); Science and technology development project of Shanghai Academy of Traditional Chinese Medicine (24YJS03)

门静脉高压(portal hypertension,PH)是指各种原因导致的门静脉系统中静脉压异常升高,可发生于多种慢性肝病,尤以肝硬化最为常见。肝硬化PH由肝内血管阻力增加和门静脉血流增加引起,前者对门静脉压力的升高产生了约70%的作用[1]。PH可导致食管胃底静脉曲张破裂出血、腹水、肝肾综合征和肝性脑病等,严重威胁和影响患者的健康与生命[2]。肝硬化PH有多种干预治疗措施,如经颈静脉肝内门体静脉内支架分流术、胃镜下干预治疗、外科手术等,但药物治疗依然是其防治的基础[3-4]。肝硬化时肝内阻力增加有多重因素,如肝纤维化、血管结构改变、血栓形成等。肝硬化PH患者经过中西药物干预后,其有效应答患者的肝组织学变化有哪些,目前尚不清楚。本文回顾性收集规范化抗病毒治疗的乙型肝炎肝硬化患者,通过无创诊断方法筛选出临床显著门静脉高压(clinically significant portal hypertension,CSPH)人群,观察治疗前后患者肝组织中纤维化、微血管、肝窦内皮细胞(liver sinusoidal endothelial cells,LSEC)表型与肝星状细胞(HSC)表型等变化,并分析这些组织学因素与患者PH改善的关系,以期了解乙型肝炎肝硬化患者门静脉压力改善后的组织学变化,为进一步防治肝硬化PH提供药理基础依据。

1 资料与方法

1.1 研究对象 病例来源于中西医结合防治乙型肝炎肝硬化临床队列(NCT 02241590),为2014年9月—2018年10月在全国12个省(自治区、直辖市)20家医院招募的乙型肝炎肝硬化患者,单独给予恩替卡韦或联合扶正化瘀片治疗,所有患者均参与了生物样本库计划,于治疗前和治疗48周后分别进行一次肝活检。纳入标准:(1)年龄18~60岁;(2)0周时Ishak评分≥5分;(3)确诊为CSPH患者[即0周时肝硬度值(LSM)≥25 kPa];(4)治疗前后行2次肝活检。排除标准:临床资料缺失者。

1.2 PH与肝纤维化预后评价 PH评价:根据Baveno Ⅶ

共识[5]中的无创诊断方法将PH水平分为5个等级，以PH水平降低不少于两个等级为PH改善，否则视为PH未改善（表1）。肝纤维化评价：肝组织经网状纤维染色和HE染色，由三位肝脏病理学专家构成评估小组，根据Ishak评分系统对所有样本进行盲态纤维化分期评价，48周时Ishak评分下降≥1分者为纤维化逆转，否则视为未逆转。

表1 Baveno Ⅶ共识的无创诊断CSPH标准

Table 1 Baveno Ⅶ criteria for noninvasive diagnosis of CSPH

PH等级	1	2	3	4	4	5
LSM（kPa）	<5	<10	≥10～15	≥15～20	≥20～25	≥25
PLT（×10^9/L）	任何	任何	≥150	<110	<150	任何

1.3 肝脏微血管病理评估

1.3.1 微血管病变严重程度评估 闭塞性门静脉病变（obliterative portal venopathy，OPV）、结节性再生性增生（nodular regenerative hyperplasia，NRH）及不完全间隔纤维化（incomplete septal fibrosis，ISF）的评价标准参照Campreció等[6]文献中的方法（表2）。

表2 肝组织微血管病变评价标准

Table 2 Criteria for evaluating microangiopathy in liver tissue

评分	OPV	NRH	ISF
0分	0	0	0
0.5分	<25%	<25%	<25%
1.0分	25%～<50%	25%～<50%	25%～<50%
1.5分	50%～<75%	50%～<75%	50%～<75%
2.0分	≥75%	≥75%	≥75%

注：%代表病变范围累及总汇管区数量的百分比。

1.3.2 微血管密度检测 参照Weidner等[7]文献中的方法，通过免疫组化检测血管性血友病因子（vWF）（1∶1 000稀释，货号：ab6994，Abcam）表达，并计算微血管密度（microvessel density，MVD）。首先在低倍镜下观察整个切片，避开大血管范围并寻找血管密度较高的区域；然后在高倍镜下随机选取3～5个视野，采用ImageJ 1.6.1图像分析软件计算每个视野vWF阳性染色面积，并求平均值。

1.3.3 肝窦毛细血管化评估 通过免疫组化检测纤维连接蛋白（Fibronectin）（1∶1 000稀释，货号：ab268020，Abcam）表达来评估肝窦毛细血管化程度，采用ImageJ 1.6.1图像分析软件计算Fibronectin阳性染色面积比。

1.3.4 肝脏微血栓评估 采用多重荧光免疫组化（multiplex immunohistochemical，mIHC）检测纤维蛋白原（Fibrinogen）（1∶200稀释，货号：ab189490，Abcam）的表达来评估肝脏微血栓，采用ImageJ 1.6.1图像分析软件计算Fibrinogen阳性染色面积比。

1.3.5 HSC与LSEC表型 采用mIHC检测α-平滑肌肌动蛋白（α-SMA）（1∶400稀释，货号：#19245，CST）、CD31（1∶300稀释，货号：ab76533，Abcam）及CD32b（1∶200稀释，货号：#53151，CST）的表达。完成后使用一体化全自动多光谱扫描成像系统（型号：Vectra Polaris，美国PerkinElmer）进行全切片扫描，采用HALO V3.4分析模块进行分析。

1.4 统计学方法 采用SPSS 26.0软件进行数据分析。计量资料符合正态分布以$\bar{x}\pm s$表示，两组间比较采用成组t检验；不符合正态分布则以$M(P_{25}\sim P_{75})$表示，两组间比较采用Mann-Whitney U检验。计数资料两组间比较采用χ^2检验。P<0.05为差异有统计学意义。

2 结果

2.1 纳入患者治疗前后临床资料比较 共纳入43例CSPH乙型肝炎肝硬化患者，对其治疗前后临床资料统计发现，治疗后患者RBC显著升高，ALT、AST、LSM及APRI评分均显著降低，Ishak评分显示治疗后纤维化等级明显下降，PH等级也明显改善（P值均<0.05）（表3）。

2.2 PH改善组与未改善组患者的基线资料比较 根据治疗前后PH水平下降等级分为PH改善组（n=19）和未改善组（n=24），比较两组患者基线人口学及临床特征，发现PH未改善组男性占比明显高于改善组（P<0.05），此外，两组间TBil及Cr也存在显著差异（P值均<0.05），但均在正常范围内，其余临床及病理资料差异均无统计学意义（P值均>0.05）（表4）。

2.3 PH与肝纤维化变化的关系 肝纤维化是影响肝硬化患者肝内阻力的重要因素[8]。本研究显示，发生肝纤维化逆转的25例患者中，14例（56.0%）发生PH改善；而在肝纤维化未逆转的18例患者中，13例（72.2%）患者PH未发生改善（χ^2=3.380，P=0.066）。显示了PH改善与否和肝纤维化逆转有良好趋势关系。

2.4 PH与肝微血管病变的关系 对肝脏微血管相关病变进行了统计分析，包括OPV、MVD、肝窦毛细血管化、肝脏微血栓。结果发现，PH未改善组患者OPV严重程度显著高于改善组；治疗48周后，两组患者MVD、Fibronectin及Fibrinogen出现不同程度改善，而PH改善组患者在MVD及Fibronectin方面改善更为显著（P值均<0.05）（图1）。

2.5 PH与肝微血管间接病变（NRH与ISF）的关系 NRH可由肝微血管病变引起，因为肝微血管损伤导致的血流不畅及缺血，可能促使肝细胞的代偿性增生，形成再生

表3 43例患者治疗前后临床资料比较

Table 3 Comparison of clinical data for all patients before and after treatment

项目	0周	48周	统计值	*P*值
RBC(×10^{12}/L)	4.50±0.55	4.82±0.47	t=−2.828	0.006
Hb(g/L)	141.54±18.19	146.64±18.10	t=−1.302	0.197
WBC(×10^{9}/L)	4.68±1.41	4.96±1.26	t=−1.001	0.320
PLT(×10^{9}/L)	99.00(65.00～121.00)	111.00(65.00～131.00)	Z=−1.607	0.054
ALT(U/L)	52.00(30.00～73.40)	37.00(28.00～57.00)	Z=−1.862	0.031
AST(U/L)	47.00(33.00～67.00)	37.00(29.00～47.00)	Z=−2.540	0.011
TBil(μmol/L)	14.90(11.60～21.40)	16.30(12.50～21.60)	Z=−0.428	0.672
Alb(g/L)	41.34±6.15	40.93±6.12	t=−0.310	0.757
PT(s)	13.95±1.64	13.43±1.46	t=1.324	0.189
Cr(mmol/L)	70.33±15.68	71.02±16.17	t=−0.203	0.840
LSM(kPa)	27.30(25.60～35.30)	15.70(11.10～18.90)	Z=−7.368	<0.001
FIB-4评分(分)	3.70(2.65～5.87)	2.56(1.84～3.75)	Z=−1.689	0.092
APRI评分(分)	1.31(0.90～2.01)	1.00(0.64～1.36)	Z=−2.669	0.007
Ishak评分[例(%)]			χ^2=−2.969	0.003
6分	18(41.67)	12(27.91)		
5分	25(58.33)	16(37.21)		
4分	0(0.00)	10(23.26)		
3分	0(0.00)	4(9.30)		
2分	0(0.00)	1(2.33)		
PH等级[例(%)]			χ^2=−6.270	<0.001
5	43(100.00)	15(34.88)		
4	0(0.00)	9(20.93)		
3	0(0.00)	14(32.56)		
2	0(0.00)	5(11.63)		
1	0(0.00)	0(0.00)		

注：PT，凝血酶原时间；Cr，肌酐。

表4 两组患者基线临床资料比较

Table 4 Comparison of baseline clinical data between the two groups

项目	PH未改善组(n=24)	PH改善组(n=19)	统计值	*P*值
年龄(岁)	44.78±9.67	42.88±8.62	t=0.687	0.496
男/女(例)	23/1	12/7	χ^2=7.477	0.006
BMI(kg/m^2)	24.48±2.6	24.87±3.03	t=−0.451	0.654
RBC(×10^{12}/L)	4.54±0.45	4.47±0.47	t=0.406	0.687
Hb(g/L)	145.77±12.39	136.21±22.85	t=1.642	0.113
WBC(×10^{9}/L)	4.68±1.47	4.67±1.37	t=0.035	0.972
PLT(×10^{9}/L)	88.25±29.35	101.84±31.13	t=−1.468	0.150
ALT(U/L)	55.00(31.25～84.00)	44.00(26.00～58.00)	Z=−1.725	0.084
AST(U/L)	55.33±25.66	46.46±17.50	t=1.267	0.212
TBil(μmol/L)	19.38(12.28～22.75)	13.10(10.20～16.90)	Z=−2.055	0.040
Alb(g/L)	41.68±6.29	40.93±6.12	t=0.392	0.697
PT(s)	14.36±1.69	13.43±1.46	t=1.893	0.065
Cr(mmol/L)	75.25±14.31	64.11±15.47	t=2.448	0.019
FIB-4评分(分)	3.70(2.65～5.87)	3.23(1.71～4.85)	Z=−1.052	0.293
APRI评分(分)	1.73±0.90	1.31±0.76	t=1.627	0.111
Ishak评分			χ^2=−0.052	0.977
6分	10(41.67)	8(42.11)		
5分	14(58.33)	11(57.89)		

结节[9]。肝微血管的损伤(如小静脉血栓、微血管闭塞)导致的血液回流不畅，可能促进肝小血管和肝细胞的损伤，进而诱发炎症反应。这些反应为HSC的活化提供了条件，促进ISF的发生[10]。对治疗后的肝组织进行NRH及ISF的半定量分析发现，PH改善组较未改善组病变程度有减轻趋势(图2)。

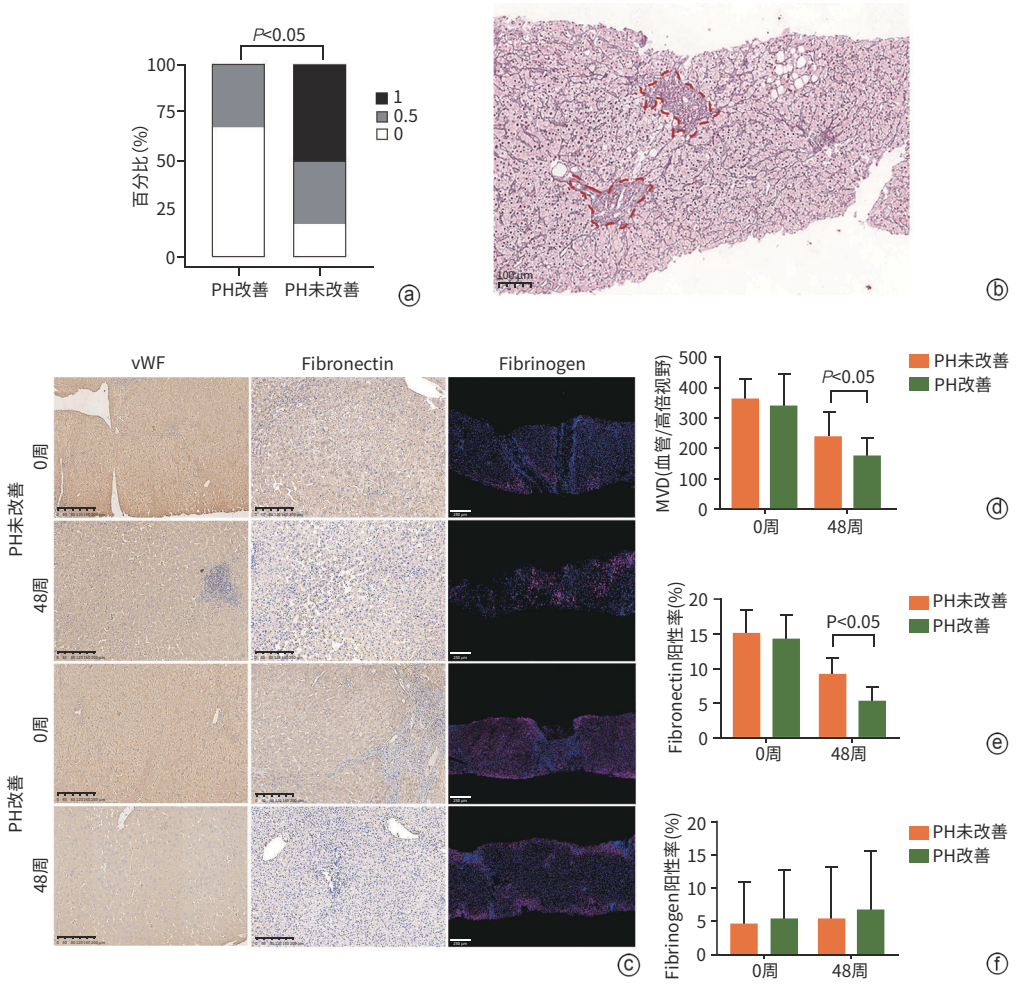

注：a，OPV半定量比较；b，OPV典型表现，红色曲线范围为闭塞的门静脉（网状纤维染色，×100）；c，vWF、Fibronectin免疫组化染色及Fibrinogen的mIHC染色（×100）；d，MVD半定量比较；e，Fibronectin阳性面积比较；f，Fibrinogen阳性面积比较。

图1　两组患者肝脏微血管病变直接表现比较

Figure 1　Comparison of direct manifestations of hepatic microangiopathy in two groups

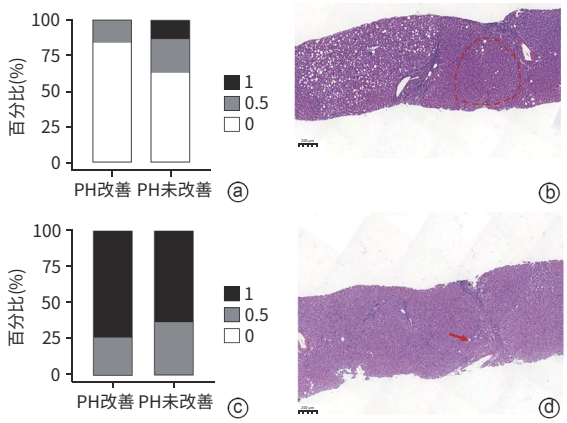

注：a，NRH半定量比较；b，NRH典型表现，红色曲线范围即为再生结节（HE染色，×100）；c，ISF半定量比较；d，ISF典型表现为红色箭头所示（HE染色，×100）。

图2　两组患者肝脏微血管病变间接表现比较

Figure 2　Comparison of indirect manifestations of hepatic microangiopathy in two groups

2.6　PH与LSEC和HSC表型改变的关系　LSEC与HSC在维持肝微血管稳态过程中发挥重要作用[11]。为探究PH改善的细胞学基础，对治疗前后肝组织进行mIHC检测，使用CD31标记去分化的内皮细胞，CD32b标记分化的内皮细胞，α-SMA标记活化的HSC，并进行定量分析（图3a）。结果显示，治疗前后两组间CD32b、CD31、α-SMA表达水平无统计学意义（P值均>0.05）。而治疗前后差值比较显示，与PH未改善组相比，PH改善组患者的CD32b阳性细胞占比在显著升高（t=−2.007，P=0.045），α-SMA阳性细胞占比在显著降低（t=2.628，P=0.013），CD31阳性细胞占比无显著统计学差异（P>0.05）（图3b～d）。

3　讨论

乙型肝炎肝硬化所引起的PH直接影响患者生存质量，食管胃底静脉曲张破裂出血是PH引起的常见并发

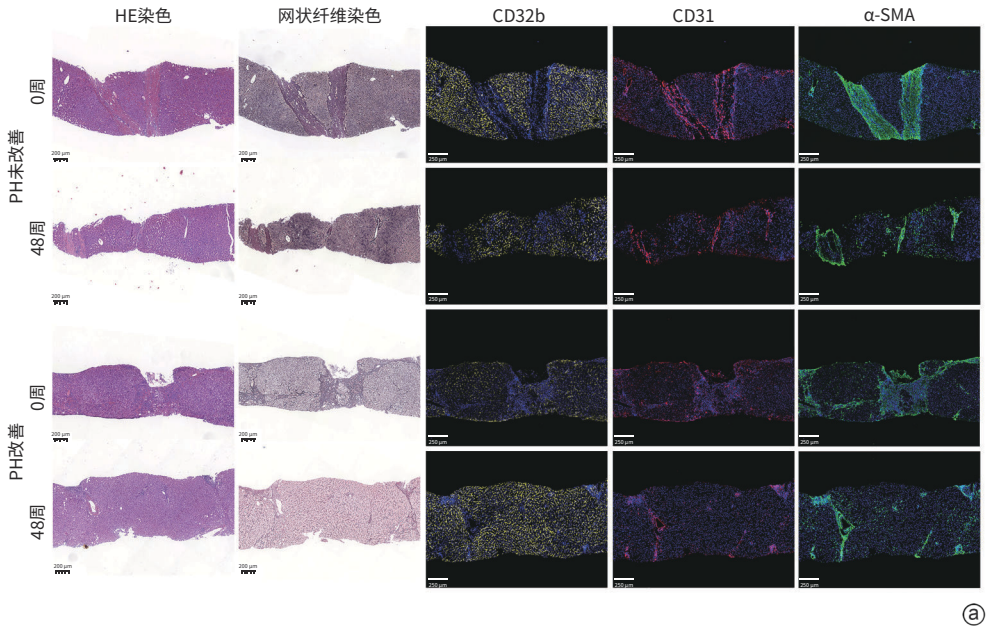

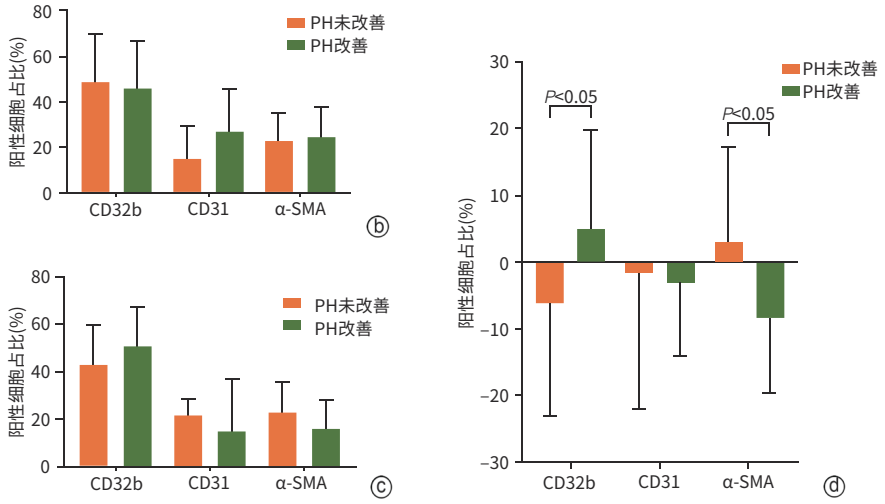

注：a，两组患者治疗前后肝组织病理染色（×100）；b、c、d分别为两组患者0周、48周、48周与0周差值CD31、CD32b、α-SMA阳性细胞占比比较。

图3　两组患者治疗前后LSEC与HSC变化比较

Figure 3　Comparison of LSEC and HSC changes pre- and post-treatment in two groups

症[12]。针对PH，目前临床常采用的治疗手段包括非选择性β受体阻滞剂药物治疗、内镜下套扎或硬化剂治疗、经颈内静脉肝内门体分流术及脾切除外科治疗[13]，但这些治疗手段对肝硬化PH的改善效果有限或存在较严重的副作用。因此，积极探索肝硬化PH的内在影响因素，对于进一步明确PH的病理机制、促进改善肝内阻力与PH的药物研发有重要意义。

对肝硬化PH发生的病理生理学研究表明，肝内血管阻力升高与门静脉血流量增加是最为重要的两大因素[14]，其中前者是肝硬化PH发生的始动因素，而肝硬化所引起的结构改变正是导致阻力增加的最主要原因之一。既往研究表明，肝组织小结节和纤维间隔增厚都与较高的肝静脉压力梯度相关，且是发生失代偿的预测因素[15]。因此，肝纤维化是PH的重要组织学基础，而门静脉压力升高则是肝纤维化的功能表现。本研究发现，经过48周治疗，患者肝功能及肝纤维化得到明显改善。对PH结局评价后发现，25例发生肝纤维化逆转的患者中，有14例发生PH改善，而肝纤维化未逆转的18例患者中，仅有5例发生PH改善，这似乎表明肝纤维化逆转是PH改善的必要非充分条件，但也再次证实了肝纤维化逆转对于PH改善的重要意义。

除直接的肝硬化结节外，肝纤维化过程中还可引起

肝窦毛细血管化及肝内血管新生等微血管病变。毛细血管化的肝窦顺应性降低，Disse间隙中沉积的胶原使肝窦变窄，使肝内血管阻力增加[16]。本研究通过对Fibronectin免疫组化染色评价了肝组织毛细血管化水平，治疗前两组间并无差异，而治疗后PH改善组较未改善组明显减轻，与以往研究一致。新生的毛细血管在结构和功能上均不同于正常肝窦，不仅加重肝细胞营养供给障碍，还可招募炎症细胞进一步加重肝纤维化，增加肝内血管阻力。通过统计MVD发现，治疗后PH改善组较未改善组血管新生明显减少[17]，符合既往认识。此外，有研究表明肝内微血管血栓的形成也是介导PH的关键病理因素之一[18]，但在本研究中，并未观察到两组之间的微血栓有差异，可能与样本量过小有关。

为了找出影响PH改善的其他微血管病变因素，借用门-窦血管病中微血管病变的组织学表现，通过评分系统对其严重程度进行了比较，结果发现OPV程度在PH改善与未改善组间区别明显，表明OPV可能是PH的原因。查阅文献发现，此前已有研究人员发现肝硬化逆转患者可发生OPV[19]，其可能是引起PH未改善的原因，但并未进行系统性比较。本文结果提示，乙型肝炎肝硬化患者PH的改善不仅取决于肝纤维化的逆转，也取决于肝脏微血管的病理改善；基于微血管病理是肝纤维化与PH治疗的重要药理学基础。同时，也提示目前以细胞外基质增生沉积成纤维化间隔为核心的肝纤维化评价尚显不足，新的评价系统需要参考微血管因素[20]。

肝硬化PH发生的细胞学基础主要是HSC与LSEC。LSEC作为肝脏稳态的“守门人”，在处于分化的正常状态下可以抑制HSC的活性。当肝损伤发生后，LSEC去分化，HSC失去抑制发生活化，导致内皮下形成连续基底膜，即发生“肝窦毛细血管化”，与此同时，LSEC分泌扩血管物质减少，并降低对扩血管物质的敏感性，导致PH的发生[21]。本研究使用CD31与CD32b观察LSEC去分化，用α-SMA观察HSC的活化。通过比较发现，PH改善组治疗后CD32b显著增加，表明LSEC去分化与毛细血管化状态得到明显改善；而α-SMA显著减少，表明HSC激活明显减少，证实了既往的认识。

本研究尚存在一定局限性：(1)样本量有限，存在一定偏倚；(2)对PH的评价采用无创诊断标准，并未采用胃镜或HVPG等“金标准”。

总之，本研究初步发现，乙型肝炎肝硬化经过48周抗病毒或联合抗肝纤维化治疗后，其PH改善的组织学因素不仅取决于以细胞外基质增生沉积为特征的肝纤维化消退，更与肝微血管病理关系密切，尤其是OPV；其细胞学与LSEC去分化及HSC活化表型有关。

伦理学声明：本研究方案于2014年7月3日经由曙光医院及其他参与医院伦理委员会审批，批号：2014-331-27-01，所纳入患者均签署知情同意书。

利益冲突声明：本文不存在任何利益冲突。

作者贡献声明：刘成海负责课题设计；李盟、郭亚楠、黄凯、孙鑫负责资料收集与分析，李盟撰写论文；李正鑫，赵志敏参与结果讨论；吕靖、刘成海指导撰写文章并最后定稿。

参考文献：

[1] BOSCH J, GROSZMANN RJ, SHAH VH. Evolution in the understanding of the pathophysiological basis of portal hypertension: How changes in paradigm are leading to successful new treatments[J]. J Hepatol, 2015, 62(1 Suppl): S121-S130. DOI: 10.1016/j.jhep.2015.01.003.

[2] GUIXÉ-MUNTET S, QUESADA-VÁZQUEZ S, GRACIA-SANCHO J. Pathophysiology and therapeutic options for cirrhotic portal hypertension [J]. Lancet Gastroenterol Hepatol, 2024, 9(7): 646-663. DOI: 10.1016/S2468-1253(23)00438-7.

[3] GUO YN, LYU J, LIU CH. Medicinal treatment of portal hypertension in liver cirrhosis[J]. Chin J Integr Tradit West Med Liver Dis, 2021, 31(11): 961-964.
郭亚楠, 吕靖, 刘成海. 肝硬化门静脉高压症的药物治疗[J]. 中西医结合肝病杂志, 2021, 31(11): 961-964.

[4] SUN X, LIU CH. Consensus interpretation of Baveno Ⅶ in the diagnosis and treatment of portal hypertension in cirrhosis: A physician's perspective[J]. Chin J Integr Tradit West Med Dig, 2023, 31(2): 79-84.
孙鑫, 刘成海. 肝硬化门静脉高压诊治Baveno Ⅶ共识解读：内科视角[J]. 中国中西医结合消化杂志, 2023, 31(2): 79-84.

[5] de FRANCHIS R, BOSCH J, GARCIA-TSAO G, et al. Baveno VII-Renewing consensus in portal hypertension[J]. J Hepatol, 2022, 76(4): 959-974. DOI: 10.1016/j.jhep.2021.12.022.

[6] CAMPRECIÓS G, VILASECA M, TRIPATHI DM, et al. Interspecies transcriptomic comparison identifies a potential Porto-sinusoidal vascular disorder rat model suitable for in vivo drug testing[J]. Liver Int, 2024, 44(1): 180-190. DOI: 10.1111/liv.15765.

[7] WEIDNER N, SEMPLE JP, WELCH WR, et al. Tumor angiogenesis and metastasis: Correlation in invasive breast carcinoma[J]. N Engl J Med, 1991, 324(1): 1-8. DOI: 10.1056/NEJM199101033240101.

[8] SELICEAN S, WANG C, GUIXÉ-MUNTET S, et al. Regression of portal hypertension: Underlying mechanisms and therapeutic strategies[J]. Hepatol Int, 2021, 15(1): 36-50. DOI: 10.1007/s12072-021-10135-4.

[9] ABBEY P, SHALIMAR. Nodular regenerative hyperplasia[J]. Curr Hepatol Rep, 2023, 22(3): 182-192. DOI: 10.1007/s11901-023-00613-8.

[0] WANLESS IR, NAKASHIMA E, SHERMAN M. Regression of human cirrhosis. Morphologic features and the genesis of incomplete septal cirrhosis[J]. Arch Pathol Lab Med, 2000, 124(11): 1599-1607. DOI: 10.5858/2000-124-1599-ROHC.

[11] GRACIA-SANCHO J, MARRONE G, FERNÁNDEZ-IGLESIAS A. Hepatic microcirculation and mechanisms of portal hypertension[J]. Nat Rev Gastroenterol Hepatol, 2019, 16(4): 221-234. DOI: 10.1038/s41575-018-0097-3.

[12] Chinese Society of Hepatology, Chinese Society of Gastroenterology, and Chinese Society of Digestive Endoscopology of Chinese Medical Association. Guidelines on the management of esophagogastric variceal bleeding in cirrhotic portal hypertension[J]. J Clin Hepatol, 2023, 39(3): 527-538. DOI: 10.3969/j.issn.1001-5256.2023.03.znygf.

中华医学会肝病学分会, 中华医学会消化病学分会, 中华医学会消化内镜学分会. 肝硬化门静脉高压食管胃静脉曲张出血的防治指南[J]. 临床肝胆病杂志, 2023, 39(3): 527-538. DOI: 10.3969/j.issn.1001-5256.2023.03.znygf.

[13] Beijing Society of Portal Hypertension, Beijing Medical Association; Portal Hypertension Expert Committee, Liver Disease Committee of Chinese Research Hospital Association; Liver Disease Committee of Chinese Research Hospital Association. Expert consensus on multidisciplinary diagnosis and treatment of cirrhotic portal hypertension (based on hepatic venous pressure gradient)[J]. J Clin Hepatol, 2021, 37(9): 2037-2044. DOI: 10.3969/j.issn.1001-5256.2021.09.008.
北京医师协会门静脉高压专科医师分会, 中国研究型医院学会肝病专业委员会门静脉高压学组, 中国研究型医院学会肝病专业委员会. 肝硬化门静脉高压症多学科诊治(基于肝静脉压力梯度)专家共识[J]. 临床肝胆病杂志, 2021, 37(9): 2037-2044. DOI: 10.3969/j.issn.1001-5256.2021.09.008.

[14] GRACIA-SANCHO J, MAESO-DÍAZ R, FERNÁNDEZ-IGLESIAS A, et al. New cellular and molecular targets for the treatment of portal hypertension[J]. Hepatol Int, 2015, 9(2): 183-191. DOI: 10.1007/s12072-015-9613-5.

[15] GARCIA-TSAO G, FRIEDMAN S, IREDALE J, et al. Now there are many (stages) where before there was one: In search of a pathophysiological classification of cirrhosis[J]. Hepatology, 2010, 51(4): 1445-1449. DOI: 10.1002/hep.23478.

[16] DAI WM, LU LG, CAI XB. Association between liver sinusoidal endothelial cells and liver fibrosis[J]. J Clin Hepatol, 2023, 39(2): 419-423. DOI: 10.3969/j.issn.1001-5256.2023.02.027.
戴伟明, 陆伦根, 蔡晓波. 肝窦内皮细胞与肝纤维化的关系[J]. 临床肝胆病杂志, 2023, 39(2): 419-423. DOI: 10.3969/j.issn.1001-5256.2023.02.027.

[17] LI MB, LI JY, FENG DP. Research advances in the reversal of liver fibrosis[J]. J Clin Hepatol, 2023, 39(1): 193-198. DOI: 10.3969/j.issn.1001-5256.2023.01.030.
李满彪, 李金玉, 冯对平. 肝纤维化逆转的研究进展[J]. 临床肝胆病杂志, 2023, 39(1): 193-198. DOI: 10.3969/j.issn.1001-5256.2023.01.030.

[18] IWAKIRI Y, TREBICKA J. Portal hypertension in cirrhosis: Pathophysiological mechanisms and therapy[J]. JHEP Rep, 2021, 3(4): 100316. DOI: 10.1016/j.jhepr.2021.100316.

[19] NAKASHIMA E, KAGE M, WANLESS IR. Idiopathic portal hypertension: histologic evidence that some cases may be regressed cirrhosis with portal vein thrombosis[J]. Hepatology, 1999, 30: 218A.

[20] GUIDO M, SARCOGNATO S, RUSSO FP, et al. Focus on histological abnormalities of intrahepatic vasculature in chronic viral hepatitis[J]. Liver Int, 2018, 38(10): 1770-1776. DOI: 10.1111/liv.13718.

[21] FERNANDEZ M. Molecular pathophysiology of portal hypertension[J]. Hepatology, 2015, 61(4): 1406-1415. DOI: 10.1002/hep.27343.

收稿日期：2025-01-15；**录用日期**：2025-02-13

本文编辑：朱晶

引证本文：LI M, GUO YN, HUANG K, et al. Histological factors for improving portal hypertension in patients with chronic hepatitis B cirrhosis[J]. J Clin Hepatol, 2025, 41(8): 1563-1570.
李盟, 郭亚楠, 黄恺, 等. 乙型肝炎肝硬化患者门静脉高压改善的组织学因素分析[J]. 临床肝胆病杂志, 2025, 41(8): 1563-1570.

读者·作者·编者

《临床肝胆病杂志》对形态学图片的质量和制作要求

形态学图片是医学研究论文结果部分的重要内容，是论证研究成果最直观的论据。常见的形态学图片包括：大体标本、显微结构、超微结构、免疫荧光显色、免疫组化观察等。本刊作者投稿所提供的形态学图片须符合以下要求：

(1)图像须清晰、完整且具有代表性，颜色无误。必要时可添加相关提示或特指符号(如箭头等)。

(2)须配有简洁、直观的图注作形态学描述。显微镜图像应注明染色方法和实际放大倍数。

(3)大体标本图片中应有标尺。数码照片的放大率应有比例尺标注。

(4)图像文件分辨率应在300 dpi以上，文件格式为tif。