· 论著 ·

获得性囊性肾病及相关肾细胞癌的临床病理和分子特征

刘海静[1,2],郭文阳[2],史姝男[2],贺慧颖[1,2△]
(1. 北京大学基础医学院病理学系,北京 100191; 2. 北京大学第三医院病理科,北京 100191)

[摘 要] **目的**:探讨长期接受透析治疗的终末期肾病(end-stage renal disease,ESRD)患者发生获得性囊性肾病(acquired cystic kidney disease,ACKD)及继发肾细胞癌(renal cell carcinoma,RCC)的临床病理和分子遗传学特征。**方法**:回顾性分析北京大学第三医院病理科2020—2025年收集的9例ACKD患者的临床病理资料,其中7例伴RCC,用免疫组织化学和高通量测序(next-generation sequencing,NGS)方法分别检测RCC常见蛋白及已获批或临床研究阶段靶向药物的标志物相关基因的变异情况和微卫星不稳定性(microsatellite instability,MSI),总结患者的临床病理和分子遗传学特征。**结果**:9例患者均为男性,年龄29~64岁,发生ESRD的病因包括高血压、IgA肾病、慢性肾小球肾炎和糖尿病等,透析时间为1~30年(中位9.0年),其中3例有肾移植病史。影像学检查均可见肾脏体积缩小伴多发囊肿,部分为复杂囊肿,7例RCC中的5例患者局部囊壁可见实性占位,1例肾移植后的患者超声检查发现原肾脏实性占位,结节最大径为1.3~7.0 cm(中位3.0 cm)。组织病理学检查可见ACKD的典型形态学改变,并可见非典型肾囊肿、乳头状腺瘤及出血,6例伴ACKD相关性RCC(ACKD-associated RCC,ACKD-RCC),1例伴乳头状RCC(papillary RCC,pRCC)。ACKD-RCC肿瘤细胞的胞质多呈嗜酸性,5例以乳头状结构为主,1例以筛囊状结构为主伴有腺泡样/实性/微乳头结构,肿瘤内均可见草酸盐结晶,多数伴坏死及钙化。免疫组织化学检测P504S/CK7阳性,CD10小灶状阳性,CAⅨ阴性。ACKD-RCC肿瘤细胞的世界卫生组织/国际泌尿病理学会(World Health Organization/International Society of Urological Pathology, WHO/ISUP)核分级为2~3级;ACKD伴pRCC为小灶状呈肉瘤样分化,WHO/ISUP核分级为3~4级。5例RCC患者的病理分期为pT1,2例为pT3a。NGS检测发现,1例ACKD-RCC患者检出*PIK3CA*点突变,pRCC患者检出*SETD2*缺失突变,这两例患者均有显著凝固性坏死且分期为pT3a。7例伴RCC的患者术后规律随访1~32个月,未进行其他治疗,未见复发和转移。**结论**:ACKD是进行透析治疗的ESRD患者常见的并发症,本组病例中,ACKD-RCC的病理形态学以乳头状结构为主,均可见草酸盐结晶,P504S及CK7阳性。本组的ACKD不论是否继发肿瘤均可见非典型肾囊肿,2例RCC患者NGS分别检出*PIK3CA*和*SETD2*变异(Tier Ⅱ级变异),伴凝固性坏死且病理分期晚,可能提示预后差。对于长期透析的中青年男性ESRD患者应加强肾癌的影像学筛查,应充分取材以发现非典型肾囊肿等可能潜在的癌前病变,ACKD-RCC的预后需要结合临床、病理和分子遗传学特征综合分析。

[关键词] 终末期肾病;肾疾病, 囊性;肾细胞癌;临床病理学
[中图分类号] R737.11 [文献标志码] A [文章编号] 1671-167X(2026)04-0700-07
doi:10.19723/j.issn.1671-167X.2026.04.004

Clinicopathological and molecular features of acquired cystic kidney disease and associated renal cell carcinoma

LIU Haijing[1,2], GUO Wenyang[2], SHI Shunan[2], HE Huiying[1,2△]
(1. Department of Pathology, Peking University School of Basic Medical Sciences, Beijing 100191, China; 2. Department of Pathology, Peking University Third Hospital, Beijing 100191, China)

ABSTRACT **Objective**: To investigate the clinicopathological and genetic features of acquired cystic kidney disease (ACKD) and secondary renal cell carcinoma (RCC) in end-stage renal disease (ESRD) patients undergoing dialysis. **Methods**: The clinicopathological data of 9 patients with ACKD, of whom, 7 had concurrent RCC, of the Department of Pathology, Peking University Third Hospital from 2020 to 2025 were retrospectively analyzed. Immunohistochemistry (IHC) and next-generation sequencing (NGS) were used to detect RCC-related proteins and targeted-drug associated gene variations/microsatellite instability (MSI) status. **Results**: The 9 patients were all male, aged 29 – 64 years. Causes of

基金项目:国家重点研发计划(2024YFA1014101) Supported by the National Key Research and Development Program of China (2024YFA1014101)
△ Corresponding author's e-mail, huiyinghe@bjmu.edu.cn
网络出版时间:2026-05-18 09:59:12 **网络出版地址**:http://kns.cnki.net/kcms/detail/11.4691.R.20260518.0914.002.html

ESRD included hypertension, IgA nephropathy, chronic glomerulonephritis, and diabetes. Dialysis duration ranged from 1 to 30 years (median 9.0 years), and 3 patients had kidney transplantation history. Imaging showed reduced kidney size and multiple cysts, including complex cysts. Solid lesions were found in the cyst wall of 5 patients with secondary RCC. The maximum diameter of tumors was 1.3 – 7.0 cm (median 3.0 cm). Histologically, except for typical morphological changes of ACKD and atypical renal cysts, some cases had papillary adenoma and hemorrhage. Six ACKD-associated RCC (ACKD-RCC) patients and 1 papillary RCC (pRCC) patient were diagnosed. Most ACKD-RCC tumor cells had eosinophilic cytoplasm; 5 patients predominantly showed papillary structure, and 1 patient mainly presented sieve-cystic with acinar/solid/micropapillary structures. Oxalate crystals were found in all ACKD-RCC cases, and most patients were accompanied by necrosis and calcification. P504S and CK7 were diffusely or focally positive in all the cases, while CAⅨ was negative. The World Health Organization/International Society of Urological Pathology (WHO/ISUP) nuclear grading of ACKD-RCC and pRCC were 2 – 3 and 3 – 4, respectively. Pathological staging of 5 RCC patients was pT1 and of the other 2 patients was pT3a. NGS results identified one *PIK3CA* point mutation and *SETD2* deletion in one ACKD-RCC patient and the pRCC patient, which were accompanied by marked necrosis and pT3a staging. The RCC patients were regularly followed up for 1 – 32 months postoperatively without additional treatment, and no recurrence or metastasis was observed. **Conclusion**: ACKD is a common complication in ESRD patients undergoing dialysis. In our cohort, ACKD-RCC was predominantly characterized by papillary architecture histologically with oxalate crystals in all cases. Immunohistochemically, P504S and CK7 were positive. Regardless of secondary occurrent tumor, atypical renal cysts were present in all ACKD cases in this study. NGS detected *PIK3CA* and *SETD2* (Tier Ⅱ) variants in 2 RCC patients, respectively, accompanied by coagulative necrosis and advanced pathological stage, which may indicate a poor prognosis. This study suggests that imaging screening for RCC should be strengthened in young and middle-aged male ESRD patients with long-term dialysis, and adequate sample examination should be performed to detect potentially precancerous lesions, such as atypical renal cysts. The prognosis of ACKD-RCC requires comprehensive analysis combining clinicopathological and molecular genetic features.

KEY WORDS　End-stage renal disease; Kidney diseases, cystic; Renal cell carcinoma; Clinical pathology

终末期肾病(end-stage renal disease,ESRD)患者肾脏肿瘤的发病风险显著高于普通人群,有研究表明,因 ESRD 而透析的患者合并获得性囊性肾病(acquired cystic kidney disease,ACKD)是诱发肾细胞癌(renal cell carcinoma,RCC)的危险因素,且 RCC 的发生风险与透析时间呈正相关[1]。ACKD 患者发生的 RCC 有多种病理类型,最常见的是透明细胞 RCC(clear cell RCC,ccRCC),约占 45.7%,其次为 ACKD 相关性 RCC(ACKD-associated RCC,ACKD-RCC),约占 31.7%,乳头状肾细胞癌(papillary RCC,pRCC),约占 13.0%。

ACKD-RCC 是 2006 年首次由 Tickoo 等[2]报道并描述了其临床和病理形态学特征,自 2016 年起,世界卫生组织(World Health Organization, WHO)肿瘤分类将 ACKD-RCC 列为独立的少见 RCC 类型[3]。有报道显示,ACKD-RCC 的临床、组织病理学和遗传学特征与其他类型 RCC 存在差异。本研究旨在探讨长期接受透析治疗的 ESRD 患者发生相关 RCC 的临床、病理和遗传学特征,为这部分患者的肿瘤预防和筛查提供更多依据。

1　资料与方法

1.1　研究对象

回顾性收集 2020 年 1 月至 2025 年 12 月北京大学第三医院因 ESRD 接受血液或腹膜透析治疗,影像学诊断为 ACKD 的患者,有患者因伴有实性结节怀疑继发肿瘤,有患者因形成血肿,为明确有无肿瘤或防止大出血而进行肾脏手术切除,术后诊断为 ACKD 合并/不合并 RCC 的患者共 9 例。

1.2　患者临床资料的收集

(1)基本信息:性别、年龄等;(2)临床资料:ESRD 诊断时间、既往史、ESRD 病因、透析时间、ACKD、ACKD-RCC 诊断时间、影像学、手术方式等;(3)病理特点:ACKD 及 RCC 肉眼特点、ACKD 及合并 RCC 类型、淋巴结/远处转移情况、病理分期等;(4)术后治疗及随访:术后进行的其他治疗情况,通过门诊或电话等方式随访,随访时间截至 2026 年 2 月。

1.3　组织病理学检查

所有手术切除标本经 10%(体积分数)中性甲醛溶液固定,常规石蜡包埋,制作 4 μm 厚切片并进行苏木精-伊红(hematoxylin-eosin, HE)染色。由两名泌尿专业亚专科病理医师独立阅片,明确病理诊断、病理类型、肿瘤分级及分期。

免疫组织化学(immunohistochemistry,IHC)染色均采用 EnVision 两步法,在 BOND-Ⅲ型(德国徕卡生物系统有限公司)和 Roche BenchMark XT 型(美国罗氏公司)全自动免疫组化仪上进行,实验流程

严格遵循仪器制造商的标准操作进行,并设置相应的阳性对照与阴性对照。一抗(GATA3、CK7、CK20、CAⅨ、CD10、34βE12、P504S、PAX8、FH、2SC、TFE3、TFEB)购自上海中杉金桥公司,其中,GATA3、PAX8、TFE3、TFEB 阳性信号在细胞核,CD10、CAⅨ阳性信号在胞膜及胞质,其余抗体阳性信号在胞质。IHC 染色的评分标准为:任何强度着色均为阳性,根据阳性细胞比例进行评分,所有细胞均阴性为 0 分,阳性细胞比例≤25% 为 1 分,阳性细胞比例 26% ~50% 为 2 分,阳性细胞比例 51% ~75% 为 3 分,阳性细胞比例≥76% 为 4 分。

1.4 高通量测序检测及数据处理

所有行高通量测序(next-generation sequencing, NGS)检测的样本经 HE 染色评估肿瘤细胞的比例超过 30%。组织 DNA 进行 201 基因(厦门艾德生物科技股份有限公司)体细胞基因变异检测,上述基因与已获批或临床研究阶段靶向药物的治疗相关。将 10 张 7 ~8 μm 未进行染色的切片按照 DNA FFPE 提取试剂盒(厦门艾德生物科技股份有限公司)说明书提取 DNA。将 30 ~100 ng 基因组 DNA 与探针杂交,通过延伸连接反应将靶向序列引入环状分子中,经核酸外切酶消化后引入 index 序列,进行通用 PCR 制备文库。将质量控制合格的文库在 NextSeq500(美国 Illumina 公司)系统上进行测序(双端测序,2 × 150 个循环)。用 AmoyDx ANDAS DataAnalyzer(厦门艾德生物科技股份有限公司)对测序数据进行分析和处理,以准确检测目标范围内的点突变、小片段插入缺失、融合、拷贝数扩增、微卫星不稳定性(microsatellite instability, MSI)状态。检测灵敏度为变异等位基因频率(variant allele frequency, VAF)≥3%。测序数据合格标准包括:测序深度≥100 ×,覆盖度≥95%。体细胞变异按照美国分子病理学协会(American Molecular Pathology Association, AMP)/美国临床肿瘤学会(American Society of Clinical Oncology, ASCO)/美国病理学家学会(College of American Pathologists, CAP)的肿瘤组织变异解读和报告标准与指南(2017 版)[4] 分为:Ⅰ级(具有明确临床意义的变异)、Ⅱ级(具有潜在临床意义的变异)、Ⅲ级(临床意义未明的变异)、Ⅳ级(良性或可能良性的变异)。

1.5 数据描述

对计量资料采用正态分布检验,不符合正态分布的数据采用中位数(四分位数间距)[M (P_{25}, P_{75})]表示。

2 结果

2.1 临床特征

9 例患者均为男性,因 ACKD 就诊的年龄为 29 ~64 岁,中位年龄为 46(39, 54)岁。患者发生 ESRD 的病因包括:高血压 3 例、IgA 肾病 2 例、慢性肾小球肾炎 2 例、糖尿病 1 例、1 例未知。患者诊断 ESRD 后进行腹膜或血液透析的时间为 1 ~30 年,中位透析时间为 9.0(5.5, 10.0)年(表 1),其中 3 例患者曾进行过肾移植,但因移植肾失功能而继续进行透析。影像学(泌尿系统彩超/CT/MRI)检查均可见双侧肾脏体积缩小伴多发囊肿,部分可见复杂囊肿,其中,7 例伴 RCC 患者中的 6 例局灶囊壁可见实性占位(1 例为移植失败后超声检查发现原肾脏实性占位),5 例发生在左肾,1 例发生在右肾,1 例累及双肾。所有患者术前均未进行放化疗,7 例行单侧肾根治性切除术,2 例行双侧根治性肾切除术(1 例为 ACKD 伴双侧 RCC,1 例为移植失败后原肾切除),2 例同时进行了腹膜后淋巴结清扫。5 例的病理分期为 pT1 期,另 2 例为 pT3a 期,术后 7 例伴 RCC 患者均在本院规律随访 1 ~32 个月,未进行其他治疗,未见复发和转移。

2.2 组织病理特点

ACKD 合并 RCC 的患者 7 例,其中 6 例 ACKD-RCC,1 例 pRCC;ACKD 不合并 RCC 的患者 2 例。

大体观肾脏体积缩小,切面肾皮质变薄,呈多房囊性,大部分囊壁光滑,囊内可见清亮液体,部分伴血肿形成。7 例伴 RCC 患者中的 6 例累及单侧肾脏,5 例肾脏上极或下极可见单发实性结节,1 例可见 7 个实性结节;另 1 例累及双侧肾脏(左侧可见实性结节,右侧可见部分囊壁粗糙)。结节最大径 1.3 ~7.0 cm,最大径中位值 3.0(2.5, 3.5) cm,切面呈灰黄、灰褐色,大部分为实性,质地中等,部分伴坏死,1 例切面呈囊实性。

6 例 ACKD-RCC 共 7 个标本,肿瘤细胞的胞质丰富,大部分呈嗜酸性,局灶胞质透亮,细胞核圆形,核仁明显,呈乳头状、腺泡状、微乳头状、实性排列,1 例多发病灶镜下呈微囊状、筛网状结构;肿瘤细胞间及周围可见草酸钙结晶沉积,世界卫生组织/国际泌尿病理学会(World Health Organization/International Society of Urological Pathology, WHO/ISUP)核分级为 2 ~3 级;2 个肿瘤内可见片状凝固性坏死,3 个可见小灶状坏死,肿瘤周围局灶可见非典型肾囊肿,囊壁被覆细胞具有异型性,胞质呈嗜酸性,大部分为单层,局灶可见乳头状结构,4 个囊壁可见草酸盐结晶,1 个周围肾实质可见微小乳头状腺瘤,2 个伴血

肿形成。病理分期分别为 pT1(5 例)和 pT3a(1 例),见图 1、表 2。

1 例 pRCC,肿瘤细胞的胞质呈嗜酸性,主要呈乳头状结构,部分乳头中央可见泡沫细胞,周围可见灶状淋巴细胞浸润,小灶状呈腺样,并可见肉瘤样结构;WHO/ISUP 核分级为 3 ~ 4 级;伴大片凝固性坏死及钙化,肿瘤周围囊壁局灶可见非典型囊肿,囊壁被覆细胞核具有异型性的嗜酸性细胞。病理分期为 pT3a,见图 1、表 2。2 例 pT3a 期 RCC 患者同时进行了腹膜后淋巴结清扫,淋巴结均未见癌转移。

ACKD 不合并 RCC 的 2 例患者肾切除标本囊壁局灶可见非典型囊肿,囊壁被覆胞质嗜酸性的异型细胞,呈单层或乳头状结构,其中 1 例可见微小乳头状腺瘤,1 例伴坏死及血肿形成,见图 1、表 2。

表 1　9 例获得性囊性肾病及相关 RCC 临床特征

Table 1　Clinical characteristics of 9 cases with acquired cystic kidney disease and associated RCC

Case	Gender	Age/years	Etiologies of CKD	Dialysis time/years	Location	Imaging	Treatment	Follow-up/months
1	Male	29	Hypertension	4	Left	Multiple bilateral renal cysts with calcification, complex cyst of left kidney	LRN	33
2	Male	34	GN	10	Bilateral	Multiple bilateral renal cysts with hemorrhage	LRN	30
3	Male	64	Hypertension	30	Left	Multiple bilateral renal cysts, complex cyst with solid nodule of left kidney	LRN	24
4	Male	46	IgAN	7	Right	Multiple bilateral renal cysts with solid nodule of right kidney	LRN + RPLND	11
5	Male	39	DKD	5.5	Left	Multiple bilateral renal cysts, complex cyst with solid nodule of left kidney	LRN	7
6	Male	45	GN	10	Left	Multiple bilateral renal cysts with hemorrhage and solid nodule of left kidney	LRN	1
7	Male	60	Hypertension	9	Left	Multiple bilateral renal cysts, complex cyst with solid nodule of left kidney	LRN + RPLND	2
8	Male	51	IgAN	1	Bilateral	Multiple bilateral renal cysts	LRN	31
9	Male	54	NA	10	Left	Multiple bilateral renal cysts with hematoma of left kidney	LRN	36

RCC, renal cell carcinoma; CKD, chronic kidney disease; GN, glomerulonephritis; IgAN, IgA nephropathy; DKD, diabetic kidney disease; LRN, laparoscopic radical nephrectomy; RPLND, retroperitoneal lymph node dissection; NA, not available.

表 2　9 例获得性囊性肾病及相关 RCC 的病理特征

Table 2　Pathological characteristics of 9 cases with acquired cystic kidney disease and associated RCC

Case	Number of tumors	Diameter/cm	Histology	WHO/ISUP grading	Necrosis	Oxalate crystals	Calcification	pT stage	Concurrent lesions
1	1	3	ACKD-RCC	2 – 3	Yes	Yes	No	T1	Atypical renal cysts
2	2	2.5, 1.3 *	ACKD-RCC	2 – 3	Yes	Yes	Yes, No	T1	Atypical renal cysts and papillary adenoma
3	7	3.5#	ACKD-RCC	3	Yes	Yes	Yes	T1	Atypical renal cysts
4	1	2.4	ACKD-RCC	3	No	Yes	Yes	T1	Atypical renal cysts
5	1	3.8	ACKD-RCC	3	Yes	Yes	Yes	T1	Atypical renal cysts
6	1	7	ACKD-RCC		Yes	Yes	Yes	T3a	Atypical renal cysts
7	1	3	ACKD, pRCC	3 – 4	Yes	No	Yes	T3a	Atypical renal cysts
8			ACKD		No	No	Yes		Atypical renal cysts and papillary adenoma
9			ACKD		No	No	No		Atypical renal cysts

* The maximum diameter of the left tumor is 2.5 cm, the maximum diameter of the right tumor is 1.3 cm. # The maximum diameter of the largest tumor in Case 3 is 3.5 cm. ACKD, acquired cystic kidney disease; RCC, renal cell carcinoma; ACKD-RCC, ACKD-associated RCC; pRCC, papillary RCC; WHO/ISUP, World Health Organization/International Society of Urological Pathology.

2.3　IHC 结果

6 例 ACKD-RCC 患者 P504S、FH 评分均为 4 分(6/6),CK7 评分分别为 4 分(3/6)、2 分(2/6)和 1 分(1/6),CD10 评分为 1 分(4/6)和 0 分(2/6),CAⅨ、2SC、TFE3、TFEB 评分均为 0 分(6/6)。

1 例 pRCC 患者 CD10、P504S、PAX-8 评分为 4 分,CK7、CAⅨ、2SC、TFE3、TFEB 评分为 0 分。

2.4　NGS 检测结果

NGS 检测发现,1 例 ACKD-RCC 患者检出 *PIK3CA*: c.2176G > A (p. E726K),为具有潜在临

床意义的变异(Tier Ⅱ级变异),频率为 30.86%;pRCC 患者检出 *SETD2*:c.3521_3522del(p.T1174RfsTer5),为具有潜在临床意义的变异(Tier Ⅱ级变异),频率为 24.84%。所有 RCC 患者 MSI 评估结果均为微卫星稳定型。

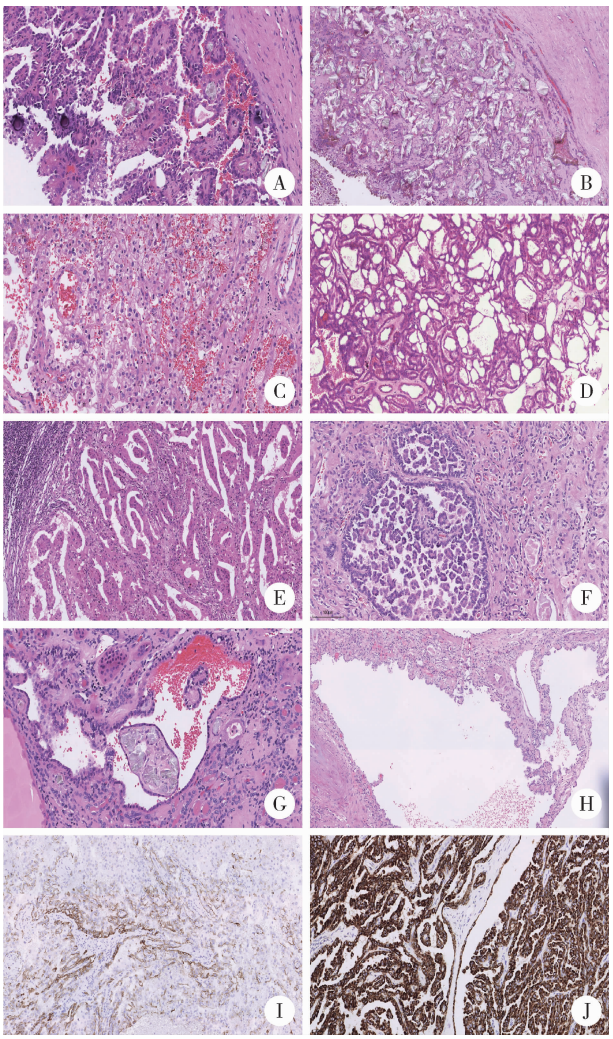

A, ACKD-RCC, tumor cells show abundant eosinophilic cytoplasm with papillary structure and oxalate crystals in stroma (HE ×200); B, ACKD-RCC, tumor cells show abundant eosinophilic cytoplasm forming glandular structure, accompanied by abundant oxalate crystals (HE ×100); C, ACKD-RCC, tumor cells exhibit clear cytoplasm, arranged in solid/glandular pattern (HE ×200); D, ACKD-RCC, tumor cells show abundant eosinophilic cytoplasm, arranged in microcystic or cribriform pattern (HE ×100); E, pRCC, tumor cells show eosinophilic cytoplasm with papillary structure (HE ×200); F, minimal oncocytic papillary adenoma (HE ×200); G, ACKD-RCC, atypical renal cyst adjacent to ACKD-RCC with oxalate crystals in the cyst wall (HE ×200); H, ACKD, atypical renal cyst has atypical cells with clear or eosinophilic cytoplasm in cyst wall with micropapillary structure (HE ×100); I, ACKD-RCC, focal positive expression of CK7 (IHC ×100); J, ACKD-RCC, diffuse positive expression of P504S (IHC ×200). ACKD, acquired cystic kidney disease; RCC, renal cell carcinoma; ACKD-RCC, ACKD-associated RCC; pRCC, papillary RCC; HE, hematoxylin-eosin; IHC, immunohistochemistry.

图 1 ACKD 及相关 RCC 的组织病理学和 IHC 特点

Figure 1 Morphological and IHC characteristics of ACKD and accompanied RCC

3 讨论

血液或腹膜透析疗法替代肾脏功能对于 ESRD 患者至关重要,但是会导致 ACKD 发生,即非多囊肾患者的单侧肾脏囊肿数量≥3 个或囊肿占据肾实质体积的比例 >25%[5]。ACKD 患者继发 RCC 的风险随透析时间延长而增加,常见的病理类型包括 ccRCC、ACKD-RCC 和 pRCC 等,其中,ACKD-RCC 是一种具有独特临床、病理和分子特征的 RCC 病理类型。

ACKD-RCC 比较罕见,以往文献报道多为个案或者小宗病例,Duong 等[6]分析了 2006—2022 年间共 26 篇 ACKD 相关 RCC 的文献数据,包括 2 199 例 ACKD 患者的 2 314 个肿瘤,分析其中包含的 363 例 ACKD-RCC 患者(共 418 个肿瘤样本)的临床病理和分子遗传学特点。ACKD-RCC 患者的平均透析时长为 12.4 年,ACKD 继发 ccRCC 或 pRCC 患者的透析时间往往在 10 年内。Kojima 等[7]的研究发现,发生转移的 ACKD-RCC 患者透析时间长于未发生转移的 ACKD-RCC 患者(≥20 年 *vs.* <20 年)。本研究中,6 例 ACKD-RCC 患者的透析时间为 4~30 年(平均 11.1 年,中位时间 8.5 年),1 例 pRCC 患者的透析时间为 9 年,仅 1 例 ACKD-RCC 患者术前透析时间超过 20 年,目前术后未进行治疗,随访 24 个月未见复发和转移。

文献报道 ACKD-RCC 患者以男性为主(80.2%),本组 6 例患者均为男性,与 pRCC 患者相比,多个病灶更为多见(中位数 2.45)。肿瘤分期方面,ACKD-RCC 的临床分期相对较早,T3~4 期肿瘤少见(8.7%),较少发生淋巴结和远处转移(分别为 3.4% 和 5.8%)。本组 6 例 ACKD-RCC 中,5 例为 pT1 期,1 例为 pT3a 期;1 例 pRCC 为 pT3a 期,临床上均无淋巴结转移和远处转移的证据。

肉眼观察 ACKD 呈弥漫多囊性改变,ACKD-RCC 患者局灶囊肿壁内可见边界较清晰的结节状病灶,切面呈棕黄或橙棕色。组织学检查,Palathingal 等[8]报道 19% 的 ACKD-RCC 以管囊状结构为主,10% 以乳头状结构为主;而 Shah 等[9]报道 29% 的 ACKD-RCC 以乳头状结构为主,管囊型仅占 3%;本组的 ACKD-RCC 主要为乳头状结构为主的混合结构,1 例可见典型的管囊状结构。所有肿瘤组织内均可见草酸盐结晶沉积,草酸盐结晶是 ACKD-RCC 与其他类型 RCC 区别的特征性表现,但仅凭有无草酸盐结晶沉积不足以明确或排除 ACKD-RCC 的诊断[10]。

非典型肾囊肿指的是囊肿被覆上皮具有一定程度的结构或细胞的非典型性,但尚达不到恶性的诊断标准[11]。组织学上,非典型肾囊肿存在明显的异质性,胞质透亮或呈嗜酸性,结构上表现为复层上皮或乳头状结构等。2016 年,Matoso 等[12]根据非典型肾囊肿形态学、免疫表型和分子遗传学特征将非典型肾囊肿分为 3 型:透明细胞型、嗜酸细胞复层型以及嗜酸细胞乳头型。随后在 2018 年,Sun 等[13]报道了 16 例发生在 ACKD 背景中具有与 ACKD-RCC 相似组织学特征的非典型肾囊肿,称为 ACKD-RCC 样非典型肾囊肿,诊断标准为:(1)单房、多房性囊肿或呈簇聚集的囊肿,被覆上皮具有嗜酸性或透明胞质,类似于 ACKD-RCC 的细胞;(2)囊壁内无实性肿瘤生长。本研究中,6 例 ACKD-RCC 肿瘤周围经充分取材,均见非典型肾囊肿,囊肿被覆细胞与 ACKD-RCC 细胞形态相似,囊壁可见草酸盐结晶,提示这类非典型囊肿可能为该肿瘤的前驱病变,但还需要更多分子层面的证据来支持,其中 1 例还可见微小乳头状腺瘤。本研究中不伴 RCC 的 2 例 ACKD 同样可见非典型肾囊肿伴微乳头结构,其中 1 例囊壁被覆细胞的胞质呈嗜酸性,同时可见微小乳头状腺瘤;另 1 例囊壁被覆细胞的部分胞质呈嗜酸性,部分胞质透亮,形态亦符合 ACKD-RCC 样非典型肾囊肿的诊断标准。

根据文献报道,ACKD-RCC 最常见的分子遗传学改变是 3 号和 16 号染色体的拷贝数异常(55.6% 和 92.6%),拷贝数扩增比拷贝数减少更常见,最常见的错义突变基因是 *KMT2C*(25%)和 *TSC2*(18.75%),其他变异基因包括 *SMARCB1*、*SETD2*、*NF1*、*NOTCH4*、*BRCA2*、*CANT1*、*MTOR*、*PTCH1* 等[8,14]。Kim 等[15]的研究发现,*KMT2C* 和 *TSC2* 基因变异在低度恶性潜能的多房囊性肾肿瘤中很常见,可能参与染色质重塑及囊肿形成过程。ccRCC 的常见遗传学特征为 3p 染色体缺失与 5p 染色体获得,pRCC 则以 7 号及 17 号染色体获得为典型表现,同时还可检测到多种基因变异,包括 *BAP1*、*CDKN2A*、*PBRM1*、*SETD2* 等[16]。上述研究结果表明,ACKD-RCC 的遗传学特征与 ccRCC 和 pRCC 等主要 RCC 病理类型不同,但缺乏特异性的基因变异。本组病例均进行了 NGS 检测,6 例 ACKD-RCC 中 1 例检测到 *PIK3CA* 基因错义突变 c.2176G > A(p.E726K),该突变之前在 ACKD-RCC 中未见报道,在美国 ClinVar 数据库中被认定为致病性变异。*PIK3CA* 基因编码的蛋白为磷脂酰肌醇 3-激酶的催化亚基,当其异常激活时,会激活下游多条信号通路,导致细胞增殖、存活及迁移过程失调控,进而促进肿瘤进展[17]。本研究中的 pRCC 病例检测到 *SETD2* 基因变异 c.3521_3522del(p.T1174RfsTer5),该变异为移码突变,导致 SETD2 蛋白表达提前终止。以往研究发现,*SETD2* 基因功能缺失可通过复制应激及 DNA 修复受损,在 RCC 早期阶段导致基因组不稳定性[18]。Wang 等[19]通过整合基因组学研究发现,*SETD2* 基因突变在汉族人群 ccRCC 伴癌栓的患者中检出率极高,与肿瘤转移相关。本研究中的该例患者术前透析时间为 9 个月,肿瘤组织中可见大片凝固性坏死,WHO/ISUP 核分级为 3 ~ 4 级,可见小灶状肉瘤样分化,该患者行肾脏根治术及腹膜后淋巴结清扫术,肿瘤分期为 pT3a,术后未进行其他治疗,目前仅随访 2 个月,长期预后还需要进一步随访。

多数报道认为 ACKD-RCC 属于惰性肿瘤,通常分期较早且转移较少见,但是 Kojima 等[7]的研究队列分析了 9 例发生转移和 23 例无转移 ACKD-RCC 患者的临床病理特征,经预后分析显示,与转移相关的具有统计学意义的不良预后因素包括:血液透析时长(≥20 年 *vs.* <20 年,$P = 0.008\ 5$)和肿瘤坏死($P = 0.049$)。因此,对于血液透析时间较长且肿瘤存在凝固性坏死的 ACKD-RCC 患者,建议进行密切监测。Amori 等[20]最近报道了 1 例有 3 个独立肿瘤的 ACKD 患者,其中 2 个为 ACKD-RCC(1 个肿瘤局灶可见肉瘤样分化),另 1 个为肉瘤样分化的 RCC,患者术后发生了肺和骨转移,3 个月后死亡,提示肉瘤样分化具有预后不良的意义。

本组病例中,检出 *PIK3CA* 基因变异的 1 例 ACKD-RCC 患者术前透析时间为 10 个月,肿瘤组织中可见大片凝固性坏死,核分级为 3 级,肿瘤分期较晚(pT3a),但该患者目前术后仅 1 个月,临床还需加强随访。对于 ACKD-RCC 出现显著坏死,核级别高和分期晚的患者,建议进行分子检测以寻找治疗和预后相关的更多预测指标。

ACKD 是接受透析治疗的 ESRD 患者的常见并发症,多见于中青年男性,本研究中,9 例 ACKD 及继发 RCC 患者均为男性。ACKD-RCC 病理形态学以乳头状结构为主,均可见草酸盐结晶,IHC 检测显示 P504S 及 CK7 阳性。本组病例中,ACKD 不论是否继发肿瘤均可见非典型肾囊肿,对于 ESRD 相关的 ACKD 患者,无论影像学是否有占位均应对增厚的囊壁或间隔充分取材,以发现可能的非典型囊肿等前驱病变。本研究提示,对于长期透析的中青年男性 ESRD 患者,应加强肾癌的影像学筛查,关于 ACKD-RCC 的发病机制及分子遗传学特征需要更

多研究。虽然文献报道多数 ACKD-RCC 预后较好，但透析时间超过 20 年，伴有凝固性坏死或肉瘤样分化的肿瘤有较高的转移风险，建议进行分子检测并密切随访。

利益冲突 所有作者均声明不存在利益冲突。

作者贡献声明 贺慧颖：提出研究思路，总体把关和审定论文；刘海静：设计研究方案，收集、分析、整理数据，撰写论文；郭文阳、史姝男：进行免疫组织化学染色及高通量测序实验。所有作者均参与论文修改，并对最终文稿进行审读和确认。

参考文献

[1] Stewart JH, Buccianti G, Agodoa L, et al. Cancers of the kidney and urinary tract in patients on dialysis for end-stage renal disease: Analysis of data from the United States, Europe, and Australia and New Zealand [J]. J Am Soc Nephrol, 2003, 14(1): 197 – 207.

[2] Tickoo SK, de Peralta-Venturina MN, Harik LR, et al. Spectrum of epithelial neoplasms in end-stage renal disease: An experience from 66 tumor-bearing kidneys with emphasis on histologic patterns distinct from those in sporadic adult renal neoplasia [J]. Am J Surg Pathol, 2006, 30(2): 141 – 153.

[3] Moch H, Cubilla AL, Humphrey PA, et al. The 2016 WHO classification of tumours of the urinary system and male genital organs-part A: Renal, penile, and testicular tumours [J]. Eur Urol, 2016, 70(1): 93 – 105.

[4] Li MM, Datto M, Duncavage EJ, et al. Standards and guidelines for the interpretation and reporting of sequence variants in cancer a joint consensus recommendation of the association for molecular pathology, American society of clinical oncology, and college of American pathologists [J]. J Mol Diagn, 2017, 19(1): 4 – 23.

[5] Pope JC, Koch MO, Bluth RE. Renal cell carcinoma in patients with end-stage renal disease: A comparison of clinical significance in patients receiving hemodialysis and those with renal transplants [J]. Urology, 1994, 44(4): 497 – 501.

[6] Duong NX, Le MK, Nguyen TT, et al. Acquired cystic disease-associated renal cell carcinoma: A systematic review and meta-analysis [J]. Clin Genitourin Cancer, 2024, 22(3): 102050.

[7] Kojima F, Gandhi JS, Matsuzaki I, et al. Comprehensive clinicopathologic analyses of acquired cystic disease-associated renal cell carcinoma with focus on adverse prognostic factors and metastatic lesions [J]. Am J Surg Pathol, 2020, 44(8): 1031 – 1039.

[8] Palathingal Bava E, Sanfrancesco JM, Alkashash A, et al. Acquired cystic disease associated renal cell carcinoma: A clinicopathologic and molecular study of 31 tumors [J]. Hum Pathol, 2024, 149: 48 – 54.

[9] Shah A, Lal P, Toorens E, et al. Acquired cystic kidney disease-associated renal cell carcinoma (ACKD-RCC) harbor recurrent mutations in KMT2C and TSC2 genes [J]. Am J Surg Pathol, 2020, 44(11): 1479 – 1486.

[10] Przybycin CG, Harper HL, Reynolds JP, et al. Acquired cystic disease-associated renal cell carcinoma (ACD-RCC): A multi-institutional study of 40 cases with clinical follow-up [J]. Am J Surg Pathol, 2018, 42(9): 1156 – 1165.

[11] Chen YB, Tickoo SK. Spectrum of preneoplastic and neoplastic cystic lesions of the kidney [J]. Arch Pathol Lab Med, 2012, 136(4): 400 – 409.

[12] Matoso A, Chen YB, Rao V, et al. Atypical renal cysts: A morphologic, immunohistochemical, and molecular study [J]. Am J Surg Pathol, 2016, 40(2): 202 – 211.

[13] Sun Y, Argani P, Tickoo SK, et al. Acquired cystic disease-associated renal cell carcinoma (ACKD-RCC)-like cysts [J]. Am J Surg Pathol, 2018, 42(10): 1396 – 1401.

[14] Zhou L, Xu H, Liu Y, et al. Acquired cystic disease-associated renal cell carcinoma with PTCH1 mutation: A case report [J]. Front Oncol, 2024, 14: 1349610.

[15] Kim SH, Park WS, Chung J. SETD2, GIGYF2, FGFR3, BCR, KMT2C, and TSC2 as candidate genes for differentiating multilocular cystic renal neoplasm of low malignant potential from clear cell renal cell carcinoma with cystic change [J]. Investig Clin Urol, 2019, 60(3): 148 – 155.

[16] Ricketts CJ, De Cubas AA, Fan H, et al. The cancer genome atlas comprehensive molecular characterization of renal cell carcinoma [J]. Cell Rep, 2018, 23(1): 313 – 326. e5.

[17] Vanhaesebroeck B, Stephens L, Hawkins P. PI3K signalling: The path to discovery and understanding [J]. Nat Rev Mol Cell Biol, 2012, 13(3): 195 – 203.

[18] Lin PH, Huang CY, Yu KJ, et al. Genomic characterization of clear cell renal cell carcinoma using targeted gene sequencing [J]. Oncol Lett, 2021, 21(2): 169.

[19] Wang XM, Lu Y, Song YM, et al. Integrative genomic study of Chinese clear cell renal cell carcinoma reveals features associated with thrombus [J]. Nat Commun, 2020, 11(1): 739.

[20] Amori M, Amori G, Takaoka EI, et al. Multiple distinct renal cell carcinomas in a patient with acquired cystic kidney disease: A case report and literature review [J]. Int J Surg Pathol, 2026, 34(4): 962 – 969.

(2026-03-02 收稿)
(本文编辑：任英慧)