·胆道疾病·

DOI：10.12449/JCH250726

甲磺酸阿帕替尼联合吉西他滨+顺铂+卡瑞利珠单抗治疗晚期胆囊癌的效果及安全性分析

任泳年[1a]，唐昌乾[1a]，魏星博[1a]，张先舟[2]，李冬筱[1b]，李德宇[1a]

1 郑州大学人民医院 a.肝胆胰外科，b.消化内科，郑州 450003

2 郑州大学附属肿瘤医院肝胆胰外科，郑州 450008

通信作者：李德宇，lidy0408@sohu.com（ORCID：0000-0002-6165-2403）

摘要：目的 探究甲磺酸阿帕替尼联合吉西他滨+顺铂（GC）及卡瑞利珠单抗治疗晚期胆囊癌的疗效及安全性，为晚期胆囊癌患者的临床用药提供相关依据。**方法** 回顾性纳入了2022年1月—2023年12月就诊于郑州大学人民医院及郑州大学附属肿瘤医院的75例晚期胆囊癌患者，根据治疗方法分为研究组（甲磺酸阿帕替尼联合GC+卡瑞利珠单抗）及对照组（GC+卡瑞利珠单抗），比较两组患者1年生存率、客观缓解率（ORR）、疾病控制率（DCR）、无进展生存期（PFS）、总生存期（OS）和不良反应发生情况。计数资料两组间比较采用χ^2检验或Fisher确切检验，符合正态分布的计量资料两组间比较采用成组t检验，非正态分布的计量资料两组间比较采用Mann-Whitney U检验。生存分析采用Kaplan-Meier法，生存曲线差异比较采用Log-rank检验。**结果** 研究组ORR和DCR分别为35.0%、80.0%，与对照组比较差异均无统计学意义（P值均>0.05）。研究组1年生存率达45.0%，与对照组（20.0%）比较差异有统计学意义（χ^2=5.25，P<0.05）。研究组中位PFS为7.73个月（95%CI：4.39～11.01），对照组为4.17个月（95%CI：3.48～4.85），差异有统计学意义（χ^2=16.735，P<0.01）。研究组中位OS为11.77个月（95%CI：8.07～15.47），对照组为7.97个月（95%CI：5.84～10.09），差异无统计学意义（P>0.05）。任何级别不良反应中，研究组患者手足综合征（62.5%）、血压升高（42.5%）的发生率均明显高于对照组（34.3%、20.0%），差异均具有统计学意义（χ^2值分别为5.945、4.343，P值均<0.05）；≥Ⅲ级不良反应的发生率在两组间差异无统计学意义（P值均>0.05）。**结论** 甲磺酸阿帕替尼联合GC+卡瑞利珠单抗治疗方案在延长晚期胆囊癌患者PFS方面较GC+卡瑞利珠单抗治疗方案更具优势，但对OS的影响二者无明显差异，其毒副反应可控，是一种安全、有效的治疗方案。

关键词： 胆囊肿瘤；药物疗法；甲磺酸阿帕替尼；卡瑞利珠单抗；多中心研究

基金项目： 国家自然科学基金（82103617）；河南省科技攻关项目（232301420056）

Effectiveness and safety of apatinib mesylate combined with gemcitabine+cisplatin+camrelizumab in patients with advanced gallbladder cancer

REN Yongnian[1a], TANG Changqian[1a], WEI Xingbo[1a], ZHANG Xianzhou[2], LI Dongxiao[1b], LI Deyu[1a]

1. a. Department of Hepatobiliary and Pancreatic Surgery, b. Department of Gastroenterology, Henan Provincial People's Hospital, Zhengzhou University, Zhengzhou 450003, China; 2. Department of Hepatobiliary and Pancreatic Surgery, The Affiliated Cancer Hospital of Zhengzhou University, Zhengzhou 450008, China

Corresponding author: LI Deyu, lidy0408@sohu.com (ORCID: 0000-0002-6165-2403)

Abstract: Objective To investigate the clinical effectiveness and safety of apatinib mesylate combined with gemcitabine+cisplatin (GC) and camrelizumab in the treatment of advanced gallbladder cancer, and to provide evidence for the clinical treatment of patients with advanced gallbladder cancer. **Methods** A total of 75 patients with advanced gallbladder cancer admitted to Henan Provincial People's Hospital and The Affiliated Cancer Hospital of Zhengzhou University from January 2022 to December 2023 were retrospectively included. According to treatment plans, they were divided into study group (apatinib mesylate combined

with GC+camrelizumab) and control group (GC+camrelizumab). The 1-year survival rate, objective response rate (ORR), disease control rate (DCR), progression-free survival (PFS), overall survival (OS), and adverse reactions were compared between the two groups. Inter-group comparisons were performed using the chi-square test/Fisher's exact test, the *t*-test, and the Mann-Whitney *U* test for categorical data, continuous data in normal distribution, and continuous data in non-normal distribution, respectively. The Kaplan-Meier survival curves were generated and compared using the log-rank test. **Results** The ORR and DCR of the study group were 35.0% and 80.0%, respectively, which were not significantly different from those of the control group (both$P$>0.05). The 1-year survival rate of the study group differed significantly from that of the control group (45.0% vs 20.0%, P<0.05). The median PFS was 7.73 (95% confidence interval [*CI*]: 4.39—11.01) months in the study group and 4.17 (95%*CI*: 3.48—4.85) months in the control group, and the difference was statistically significant (P<0.01). The median OS was 11.77 (95%*CI*: 8.07—15.47) months in the study group and 7.97 (95%CI: 5.84—10.09) months in the control group, which were not statistically significant (P>0.05). Across all grades of adverse reactions, the study group showed significantly higher incidence rates of hand-foot syndrome (62.5% vs 34.3%, χ^2=5.945, P<0.05) and elevated blood pressure (42.5% vs 20.0%, χ^2=4.343, P<0.05) than the control group. There were no significant differences in the incidence rates of adverse reactions of grade Ⅲ or above between the two groups (all P>0.05). **Conclusion** Apatinib mesylate combined with GC+camrelizumab is superior to GC+camrelizumab in prolonging the PFS but not in terms of the OS, with controllable toxic side effects, which is a safe and effective treatment regimen.

Key words: Gallbladder Neoplasms; Drug Therapy; Apatinib Mesylate; Camrelizumab for Injection; Multicenter Study

Research funding: National Natural Science Foundation of China (82103617); Science and Technology Research of Henan Province (232301420056)

胆囊癌是胆道系统最常见且死亡率极高的恶性肿瘤，其全球发病率不断上升，具有隐匿性、发展速度快、预后差等恶性肿瘤的典型特征[1]。早期胆囊癌症状并不显著，发现时多已为晚期，常伴随浸润转移，且手术切除率低，仅25%的患者具备手术机会，5年生存率不足10%[2]。

2010年发表在新英格兰杂志上的ABC-02试验确定了吉西他滨联合顺铂(gemcitabine combined with cisplatin，GC)作为包括胆囊癌在内的晚期胆管恶性肿瘤一线标准化疗方案，但是应用该疗法的中位无进展生存期(progression-free survival，PFS)和总生存期(overall survival，OS)仅为8.0和11.7个月[3]。随着近年来免疫检查点抑制剂的不断发展，为肿瘤治疗带来了新机遇[4]。程序性细胞死亡蛋白-1(programmed cell death protein 1，PD-1)作为一种抑制性免疫分子，与其配体细胞程序性死亡-配体1(programmed cell death protein 1 ligand 1，PD-L1)结合后可引发免疫抑制反应，使肿瘤细胞能够逃避免疫系统的攻击，而PD-1抑制剂可通过阻断PD-1/PD-L1通路，恢复免疫系统对肿瘤细胞的攻击[5]。TOPAZ-1和KEYNOTE-966两项Ⅲ期试验已表明GC方案联合免疫抑制剂的疗效及安全性，现已作为晚期胆囊癌患者的新一线治疗方案[6-8]。

甲磺酸阿帕替尼是一种血管内皮生长因子(vascular endothelial growth factor，VEGF)通路抑制剂，通过抑制VEGFR-2信号传导途径来减少肿瘤的血液供应和新生血管的形成[9]，现已在非小细胞肺癌、恶性黑色素瘤、胃癌及肝癌等多种肿瘤中发挥作用[10-13]。目前在晚期胆囊癌的临床研究中也显示出其较好的预后及安全性，为晚期胆囊癌患者提供了新的治疗选择[14-15]。

随着靶向治疗和免疫疗法的不断发展，肿瘤治疗正逐步进入个体化精准医疗时代，与传统的化学疗法联合应用往往能表现出显著的临床效果。本研究通过探讨甲磺酸阿帕替尼联合GC+卡瑞利珠单抗治疗晚期胆囊癌的效果及安全性，为临床治疗提供新的证据。

1 资料与方法

1.1 研究对象 本研究为多中心回顾性分析，选取2022年1月—2023年12月郑州大学人民医院及郑州大学附属肿瘤医院收治的晚期胆囊癌患者，并根据纳入和排除标准进行筛选。鉴于郑州大学附属肿瘤医院该类病例数量较少，为确保数据分析的统计效能，本研究将其统一分析，未予以单独分组。所有病例均由两名经验丰富的高年资主治医师严格审核，从两个医院收集的病例筛选标准经过严格制定并保持统一，以确保数据准确性和研究可靠性。纳入标准：(1)经病理学确认的胆囊癌，临床总TNM分期均为Ⅳ期(肿瘤均已侵袭、转移至肝脏或其他脏器)；(2)CT或MRI检查发现至少存在1个可测量病灶；(3)肝功能Child-Pugh分级为A～B级；(4)年

龄18～80岁；(5)具备完整的临床资料和随访资料。排除标准：(1)合并其他恶性肿瘤；(2)曾使用其他抗肿瘤治疗(如化疗、放疗、其他靶向药物及免疫抑制剂等)；(3)存在严重心、肾功能不全，合并凝血功能障碍；(4)缺乏充足的随访资料；(5)临床总TNM分期为Ⅰ～Ⅲ期。最后共筛选出75例入组病例。

1.2 研究方法 将入组病例分为研究组和对照组。研究组(甲磺酸阿帕替尼联合GC+卡瑞利珠单抗治疗方案)：甲磺酸阿帕替尼片口服(250 mg/次，1次/d，餐后半小时后以温水送服)，若无法耐受适当减量；吉西他滨静脉输注(1 000 mg/m^2，第1天及第8天应用)；顺铂静脉输注(25 mg/m^2，第1天及第8天应用)；卡瑞利珠单抗(艾瑞卡®)静脉滴注(200 mg/次，若体质量<50 kg，则给予3 mg/kg剂量输注)。1个周期21天，至少治疗2个周期。对照组(GC+卡瑞利珠单抗治疗方案)：吉西他滨静脉输注(1 000 mg/m^2，第1天及第8天应用)；顺铂静脉输注(25 mg/m^2，第1天及第8天应用)；卡瑞利珠单抗(艾瑞卡®)静脉滴注(200 mg/次，若体质量<50 kg，则给予3 mg/kg剂量输注)。1个周期21天，至少治疗2个周期。

1.3 观察指标及评价标准 (1)参照根据mRECIST(改良实体瘤疗效评价标准)对两组患者的近期疗效进行评价[16]。完全缓解(complete remission，CR)：所有靶病灶完全消失；部分缓解(partial remission，PR)：所有可测量靶病灶的直径总和较基线减少至少30%；疾病稳定(stable remission，SD)：靶病灶的缩小程度未达到PR标准，且增大幅度未达到PD标准；疾病进展(progressive remission，PD)：所有测量的靶病灶直径总和较基线增加至少20%，且绝对增长值≥5 mm，或出现新的病灶；客观缓解率(objective response rate，ORR)：ORR=CR+PR的患者比例，反映肿瘤显著缩小的比例；疾病控制率(disease control rate，DCR)：DCR=CR+PR+SD的患者比例，评估治疗对疾病控制的有效性。(2)通过回顾性分析患者住院期间的各项检验指标及病史记录，按照常见不良事件评价标准(CTCAE 5.0版)对各种不良反应评级并记录。(3)随访方式：电话或门诊随访，末次随访时间至2024年12月，并记录患者PFS及OS。

1.4 统计学方法 应用SPSS 26.0及R 4.3.3软件进行统计学分析及图像展示。正态分布的计量资料以$\bar{x}\pm s$表示，两组间比较采用成组t检验；不符合正态分布的计量资料以$M(P_{25}\sim P_{75})$表示，两组间比较采用Mann-Whitney U检验。计数资料的两组间比较采用χ^2检验或Fisher检验。采用Kaplan-Meier法进行生存分析，生存曲线差异比较采用Log-rank检验。P<0.05为差异有统计学意义。

2 结果

2.1 两组基线资料情况 将两组患者的临床基线资料进行比较，差异均无统计学意义(P值均>0.05)，具有可比性(表1)。

表1 两组患者基线资料比较

Table 1 Comparison of baseline characteristics between the two groups

组别	研究组(n=40)	对照组(n=35)	P值
年龄[例(%)]			0.772
<60岁	15(37.5)	12(34.3)	
≥60岁	25(62.5)	23(65.7)	
性别[例(%)]			0.308
男	23(57.5)	16(45.7)	
女	17(42.5)	19(54.3)	
BMI[例(%)]			0.975
<24 kg/m^2	23(57.5)	20(57.1)	
≥24 kg/m^2	17(42.5)	15(42.9)	
ECOG[例(%)]			0.967
0～1分	33(82.5)	29(82.9)	
2分	7(17.5)	6(17.1)	
转移部位[例(%)]			0.971
肝脏和淋巴结转移	31(77.5)	27(77.1)	
远处转移	9(22.5)	8(22.9)	
行姑息性手术切除[例(%)]			0.486
是	26(65.0)	20(57.1)	
否	14(35.0)	15(42.9)	

2.2 两组的疗效评估情况 两组ORR分别为35.0%、17.1%，差异无统计学意义(χ^2=3.044，P>0.05)；两组DCR分别为80.0%、65.7%，差异无统计学意义(χ^2=1.948，P>0.05)(表2)。随访期间未出现失访病例。研究组22例死亡，1年生存率达45.0%；对照组28例死亡，1年生存率达20.0%，差异具有统计学意义(χ^2=5.25，P<0.05)。研究组的中位PFS为7.73个月(95%CI：4.39～11.01)，对照组为4.17个月(95%CI：3.48～4.85)，差异有统计学意义(χ^2=16.735，P<0.01)。研究组的中位OS为11.77个月(95%CI：8.07～15.47)，对照组为7.97个月(95%CI：5.84～10.09)，差异无统计学意义(χ^2=2.311，P>0.05)(图1、2)。

2.3 两组不良反应发生率 两组患者均存在不同程度的不良反应。研究组患者任何级别的不良反应中手足综合征和血压升高的发生率高于对照组，差异均具有统计学意义(P值均<0.05)。其他任何级别不良反应及≥Ⅲ级不良反应的发生率在两组间差异均无统计学意义(P值均>0.05)(表3)。

表2　两组患者mRESIST疗效评价

Table 2　Efficacy evaluation of mrecist between the two groups

组别	研究组（n=40）	对照组（n=35）	χ^2值	P值
CR[例(%)]	1(2.5)	0(0.0)		
PR[例(%)]	13(32.5)	6(17.1)		
SD[例(%)]	18(45.0)	17(48.6)		
PD[例(%)]	8(20.0)	12(34.3)		
ORR[例(%)]	14(35.0)	6(17.1)	3.044	0.081
DCR[例(%)]	32(80.0)	23(65.7)	1.948	0.163

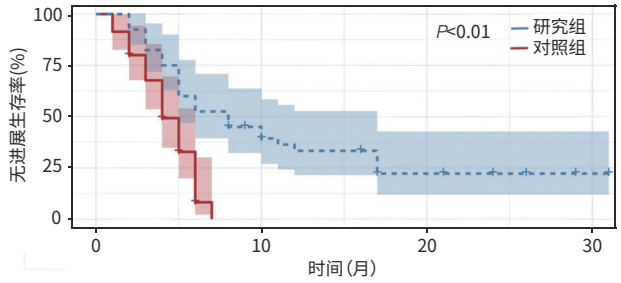

图1　两组间PFS对比的生存曲线

Figure 1　Survival curves comparing PFS between the two groups

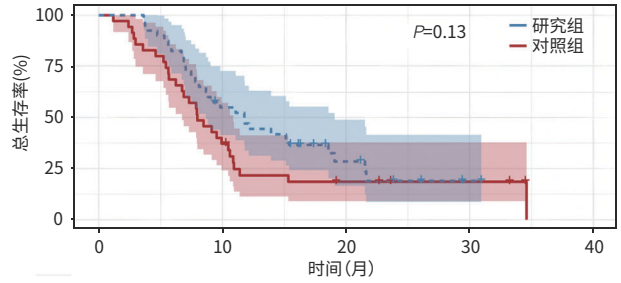

图2　两组间OS对比的生存曲线

Figure 2　Survival curves comparing OS between the two groups

3　讨论

胆囊癌是一种具有高异质性、强侵袭性的恶性肿瘤，大部分患者在初诊时已处于晚期，失去了手术根治切除的机会，通常只能接受药物系统治疗[17]。自ABC-02研究公布以来的十余年间，GC方案对晚期胆囊癌患者的生存改善有限，已难以满足现阶段的临床需求[18]。因此，寻找新的治疗策略迫在眉睫。随着TOPAZ-1与KEYNOTE-966这两项研究结果的公布，度伐利尤单抗联合GC及帕博利珠单抗联合GC分别在2022年和2023年《CSCO胆道恶性肿瘤诊疗指南》中获Ⅰ级推荐（证据级别1A）。而随着靶向免疫治疗的发展，“三联四药”方案受到了越来越多的关注。通过在靶向联合免疫治疗的基础上加入化疗，增强抗肿瘤免疫反应并在多个层面对肿瘤进行攻击，从而实现互补与协同作用[19]。

2022年ESMO年会上报道的替雷利珠单抗+仑伐替尼+GEMOX方案治疗潜在可切除的局部晚期胆管癌的临床研究结果显示，ORR为56%，DCR为92%，转化治疗后R0切除率高达52%[20]。2023年一项Ⅱ期研究评估Gemox联合PD-1单抗和仑伐替尼治疗不可切除肝内胆管癌的疗效，结果显示ORR达80%，DCR达93.3%，中位OS、PFS和缓解持续时间分别为22.5、10.2和11.0个月[21]。2023年一项仑伐替尼和PD-1/PD-L1抑制剂联合Gemox化疗治疗晚期胆道癌患者的研究结果显示，ORR为64%，DCR为96%，中位OS、PFS分别为25.0和12.13个月[22]。“三联四药”方案在晚期胆道癌的治疗中展现出显著效果和可控的安全性，为晚期胆囊癌的治疗提供了新的思路。因此，甲磺酸阿帕替尼联合GC+卡瑞利珠单抗方案治疗晚期胆囊癌具有良好的理论依据和可行性。

本研究样本源于两个大型临床研究中心，数据真实可靠。结果显示，研究组患者的ORR和DCR差异无统计学意义。随访结果表明，研究组的1年病死率显著低于对照组，中位PFS明显延长，差异具有统计学意义；中位OS差异无统计学意义。因此，本研究提示，甲磺酸阿帕替尼联合GC+卡瑞利珠单抗在延长晚期胆囊癌患者PFS方面表现更为显著，具有潜在的临床决策指导价值。

药物的不良反应是临床治疗中需要重点关注的方面。本治疗方案联用药物较多，为此本文仔细回顾并研究了所有入组患者的检验结果及病史资料，对其发生的不良反应做了严谨、客观的分级评价。研究组患者任何

表3　两组患者不良反应比较

Table 3　Comparison of adverse reactions between the two groups

项目	任何级别不良反应				≥Ⅲ级不良反应			
	研究组（n=40）	对照组（n=35）	χ^2值	P值	研究组（n=40）	对照组（n=35）	χ^2值	P值
恶心呕吐[例(%)]	30(75.0)	28(80.0)	0.266	0.606	2(5.0)	2(5.7)	0.019	0.891
便秘腹泻[例(%)]	26(65.0)	29(82.9)	3.044	0.081	1(2.5)	2(5.7)	0.502	0.479
手足综合征[例(%)]	25(62.5)	12(34.3)	5.945	<0.05	6(15.0)	2(5.7)	1.689	0.194
蛋白尿[例(%)]	7(17.5)	3(8.6)	1.288	0.256	0(0.0)	0(0.0)		
骨髓抑制[例(%)]	33(82.5)	28(80.0)	0.077	0.782	5(12.5)	4(11.4)	0.020	0.887
血压升高[例(%)]	17(42.5)	7(20.0)	4.343	<0.05	2(5.0)	1(2.9)	0.223	0.637

级别的不良反应中手足综合征和血压升高的发生率高于对照组，差异均具有统计学意义（P值均<0.05），但这些不良反应大部分为Ⅰ～Ⅱ级，少部分为Ⅲ级，未出现高于Ⅲ级的不良反应。甲磺酸阿帕替尼作为一种抗血管生成药物，其作用机制主要为抑制酪氨酸激酶活性，从而阻断VEGF信号通路，但此过程会降低血管eNOS（内皮型一氧化氮合酶）的活性，减少一氧化氮的生成，从而调控血管平滑肌，引发血管收缩和血管阻力的增加，最终导致高血压的发生[23]。此外，手足综合征的发生与甲磺酸阿帕替尼抑制血管内皮功能、改变微血管结构及影响内皮细胞和血管修复机制密切相关[24]。大部分患者通过减少药量或对症处理可缓解不适从而延长整体治疗周期。如出现手足综合征可在患处擦拭含尿素软膏或尿素霜、5%水杨酸制剂和皮质类固醇成分的乳液或润滑剂等[25]；血压升高可在高血压专科医师的建议下应用降压药物控制血压[26]。

另外，本研究在收集病例资料时发现1例胆囊癌肝内转移患者（属于本次研究排除标准内患者），原定治疗方案为GC+卡瑞利珠单抗，用药3个月后复查提示肿瘤未进展，后因患者个人要求，遂更改治疗方案为甲磺酸阿帕替尼联合GC+卡瑞利珠单抗。应用此方案后每2个月复查影像学提示肝转移瘤体缩小20%，用药8个月后瘤体体积缩小50%，已达到PR标准，后因自身原因停药2个月，再次复查发现肿瘤已转移至肺脏及腹腔。虽未纳入本次研究，但也反映出甲磺酸阿帕替尼联合GC+卡瑞利珠单抗方案的疗效。

综上，甲磺酸阿帕替尼联合GC+卡瑞利珠单抗方案为晚期胆囊癌患者提供了一种有效且安全的选择，可取得较好的近期疗效。但本研究也存在一定的局限性，如为回顾性研究、样本量较小、随访时间较短。因此，有必要扩大样本量、延长随访时间，通过前瞻性研究进一步验证该方案对晚期胆囊癌患者的疗效和安全性。随着研究的深入，化疗联合靶向免疫治疗在未来有望成为晚期胆囊癌的标准治疗，改善患者预后。

伦理学声明：本研究方案于2024年7月5日经由河南省人民医院伦理委员会审批，批号：（2024）伦理第（137）号，患者知情同意豁免。

利益冲突声明：本文不存在任何利益冲突。

作者贡献声明：任泳年负责研究设计，数据收集与分析，稿件撰写及修改；唐昌乾、魏星博负责数据收集与分析，稿件修改；张先舟、李冬筱、李德宇负责研究设计与把控，指导撰写文章并最终定稿。

参考文献：

[1] ROA JC, GARCÍA P, KAPOOR VK, et al. Gallbladder cancer[J]. Nat Rev Dis Primers, 2022, 8(1): 69. DOI: 10.1038/s41572-022-00398-y.

[2] YIN XY, XU QC. Surgical treatment of gallbladder cancer: Current status and advances[J]. J Clin Hepatol, 2024, 40(12): 2366-2370. DOI: 10.12449/JCH241205.
殷晓煜, 许琼聪. 胆囊癌手术治疗的现状与进展[J]. 临床肝胆病杂志, 2024, 40(12): 2366-2370. DOI: 10.12449/JCH241205.

[3] VALLE J, WASAN H, PALMER DH, et al. Cisplatin plus gemcitabine versus gemcitabine for biliary tract cancer[J]. N Engl J Med, 2010, 362(14): 1273-1281. DOI: 10.1056/NEJMoa0908721.

[4] DU LW, LIU JS. Research advances in targeted therapy for gallbladder carcinoma[J]. J Clin Hepatol, 2023, 39(12): 2965-2969. DOI: 10.3969/j.issn.1001-5256.2023.12.032.
杜丽文, 刘建生. 胆囊癌的靶向治疗研究进展[J]. 临床肝胆病杂志, 2023, 39(12): 2965-2969. DOI: 10.3969/j.issn.1001-5256.2023.12.032.

[5] YI M, ZHENG X, NIU M, et al. Combination strategies with PD-1/PD-L1 blockade: Current advances and future directions[J]. Mol Cancer, 2022, 21(1): 28. DOI: 10.1186/s12943-021-01489-2.

[6] OH DY, HE AR, QIN SK, et al. A phase 3 randomized, double-blind, placebo-controlled study of durvalumab in combination with gemcitabine plus cisplatin (GemCis) in patients (pts) with advanced biliary tract cancer (BTC): TOPAZ-1[J]. J Clin Oncol, 2022, 40(4_suppl): 378. DOI: 10.1200/jco.2022.40.4_suppl.378.

[7] KELLEY RK, UENO M, YOO C, et al. Pembrolizumab in combination with gemcitabine and cisplatin compared with gemcitabine and cisplatin alone for patients with advanced biliary tract cancer (KEYNOTE-966): A randomised, double-blind, placebo-controlled, phase 3 trial[J]. Lancet, 2023, 401(10391): 1853-1865. DOI: 10.1016/S0140-6736(23)00727-4.

[8] LIU YB, CHEN W. Attach importance to the clinical and basic research on gallbladder carcinoma[J]. Chin J Dig Surg, 2025, 24(1): 64-71. DOI: 10.3760/cma.j.cn115610-20241227-00588.
刘颖斌, 陈炜. 重视胆囊癌的临床和基础研究[J]. 中华消化外科杂志, 2025, 24(1): 64-71. DOI: 10.3760/cma.j.cn115610-20241227-00588.

[9] LIU ZL, CHEN HH, ZHENG LL, et al. Angiogenic signaling pathways and anti-angiogenic therapy for cancer[J]. Signal Transduct Target Ther, 2023, 8(1): 198. DOI: 10.1038/s41392-023-01460-1.

[10] LIANG JM, GU WG, JIN J, et al. Efficacy and safety of apatinib as third-or further-line therapy for patients with advanced NSCLC: A retrospective study[J]. Ther Adv Med Oncol, 2020, 12: 1758835920968472. DOI: 10.1177/1758835920968472.

[11] YUAN S, FU Q, ZHAO L, et al. Efficacy and safety of apatinib in patients with recurrent or refractory melanoma[J]. Oncologist, 2022, 27(6): e463-e470. DOI: 10.1093/oncolo/oyab068.

[12] HU JK, LI XM, WANG YP, et al. SOX combined with apatinib and camrelizumab in the treatment of resectable locally advanced gastric cancer: A case report[J]. Front Immunol, 2024, 15: 1410284. DOI: 10.3389/fimmu.2024.1410284.

[13] YANG YJ, KE TY, LIU SX, et al. Synergistic sensitization of apatinib mesylate and radiotherapy on hepatocarcinoma cells *in vitro*[J]. J Jilin Univ Med Ed, 2024, 50(4): 1009-1015. DOI: 10.13481/j.1671-587X.202404015.
杨永净, 柯天洋, 刘士新, 等. 甲磺酸阿帕替尼联合放疗对肝癌HepG2细胞的体外协同增敏作用[J]. 吉林大学学报(医学版), 2024, 50(4): 1009-1015. DOI: 10.13481/j.1671-587X.202404015.

[14] WANG DX, YANG X, LONG JY, et al. The efficacy and safety of apatinib plus camrelizumab in patients with previously treated advanced biliary tract cancer: A prospective clinical study[J]. Front Oncol, 2021, 11: 646979. DOI: 10.3389/fonc.2021.646979.

[15] RAO JH, WU C, ZHANG H, et al. Efficacy and biomarker analysis of neoadjuvant carrizumab plus apatinib in patients with local advanced biliary tract cancers[J]. J Clin Oncol, 2021, 39(15_suppl): e16126. DOI: 10.1200/jco.2021.39.15_suppl.e16126.

[16] EISENHAUER EA, THERASSE P, BOGAERTS J, et al. New response

evaluation criteria in solid tumours: Revised RECIST guideline (version 1.1)[J]. Eur J Cancer, 2009, 45(2): 228-247. DOI: 10.1016/j.ejca.2008.10.026.

[17] SUN XH, REN T, GENG YJ, et al. A largescale multicenter retrospective study of current surgical treatment modalities and pathological characteristics of patients with gallbladder cancer in China: A report of 4, 345 cases[J]. Chin J Pract Surg, 2021, 41(1): 99-106. DOI: 10.19538/j.cjps.issn1005-2208.2021.01.18.
孙旭恒, 任泰, 耿亚军, 等. 中国胆囊癌外科治疗现状与病理学特征多中心回顾性研究(附4 345例报告)[J]. 中国实用外科杂志, 2021, 41(1): 99-106. DOI: 10.19538/j.cjps.issn1005-2208.2021.01.18.

[18] RIZZO A, RICCI AD, BRANDI G. Recent advances of immunotherapy for biliary tract cancer[J]. Expert Rev Gastroenterol Hepatol, 2021, 15(5): 527-536. DOI: 10.1080/17474124.2021.1853527.

[19] ZHAO HT, WANG SS. Critical issues in conversion therapy and sequential surgical management of gallbladder carcinoma[J]. Chin J Pract Surg, 2023, 43(11): 1214-1222. DOI: 10.19538/j.cjps.issn1005-2208.2023.11.03.
赵海涛, 王闪闪. 胆囊癌转化治疗及序贯手术治疗的几个关键问题[J]. 中国实用外科杂志, 2023, 43(11): 1214-1222. DOI: 10.19538/j.cjps.issn1005-2208.2023.11.03.

[20] LI H. 65P A single-arm, open-label, phase II study of tislelizumab combined with lenvatinib and Gemox regimen for conversion therapy of potentially resectable locally advanced biliary tract cancers[J]. Ann Oncol, 2022, 33: S570. DOI: 10.1016/j.annonc.2022.07.093.

[21] SHI GM, HUANG XY, WU D, et al. Toripalimab combined with lenvatinib and GEMOX is a promising regimen as first-line treatment for advanced intrahepatic cholangiocarcinoma: A single-center, single-arm, phase 2 study[J]. Signal Transduct Target Ther, 2023, 8(1): 106. DOI: 10.1038/s41392-023-01317-7.

[22] ZHU CP, XUE JN, WANG YC, et al. Efficacy and safety of lenvatinib combined with PD-1/PD-L1 inhibitors plus Gemox chemotherapy in advanced biliary tract cancer[J]. Front Immunol, 2023, 14: 1109292. DOI: 10.3389/fimmu.2023.1109292.

[23] GUPTA P, CANONICO ME, FAABORG-ANDERSEN C, et al. Updates in the management of cancer therapy-related hypertension[J]. Curr Opin Cardiol, 2024, 39(4): 235-243. DOI: 10.1097/HCO.0000000000001127.

[24] MCLELLAN B, CIARDIELLO F, LACOUTURE ME, et al. Regorafenib-associated hand-foot skin reaction: Practical advice on diagnosis, prevention, and management[J]. Ann Oncol, 2015, 26(10): 2017-2026. DOI: 10.1093/annonc/mdv244.

[25] VERSMISSEN J, MIRABITO COLAFELLA KM, KOOLEN SLW, et al. Vascular cardio-oncology: Vascular endothelial growth factor inhibitors and hypertension[J]. Cardiovasc Res, 2019, 115(5): 904-914. DOI: 10.1093/cvr/cvz022.

[26] XIA H, ZHOU C, LUO ZX, et al. Apatinib-induced hand-foot skin reaction in Chinese patients with liver cancer[J]. Front Oncol, 2021, 11: 624369. DOI: 10.3389/fonc.2021.624369.

收稿日期：2024-12-04；**录用日期：**2024-12-31

本文编辑：王亚南

引证本文：REN YN, TANG CQ, WEI XB, et al. Effectiveness and safety of apatinib mesylate combined with gemcitabine+cisplatin+camrelizumab in patients with advanced gallbladder cancer[J]. J Clin Hepatol, 2025, 41(7): 1401-1406.
任泳年, 唐昌乾, 魏星博, 等. 甲磺酸阿帕替尼联合吉西他滨+顺铂+卡瑞利珠单抗治疗晚期胆囊癌的效果及安全性分析[J]. 临床肝胆病杂志, 2025, 41(7): 1401-1406.

读者·作者·编者

《临床肝胆病杂志》常见异形词

异形词指的是：普通话书面语中并存并用的同音(本规范中指声、韵、调完全相同)、同义(本规范中指理性意义、色彩意义和语法意义完全相同)而书写形式不同的词语。现将本刊常见异形词整理如下(前者为推荐词形)：

标志—标识	笔画—笔划	报道—报导	编者按—编者案
成分—成份	订阅—定阅	当作—当做	分量—份量
关联—关连	干预—干与	给予—给与	痼疾—固疾、锢疾
寄予—寄与	简练—简炼	精华—菁华	看作—看做
连接—联接	黏性—粘性	黏液—粘液	录像—录象、录相
图像—图象	影像—影象	缘故—原故	缘由—原由