doi 10.12122/j.issn.1674-4500.2026.06.15 分子影像学杂志, 2026, 49(6): 808-814

多模态超声诊断胆囊癌的应用进展

许家瑞,凌文武,曹佳智,杨静文,阮晓苗,秦闻悦,任佑祥
四川大学华西医院超声医学科,四川 成都 610041

摘要:胆囊癌(GBC)作为胆道系统最常见的恶性肿瘤因其早期临床症状不典型和高度侵袭性的生物学行为导致多数患者确诊时已属晚期,预后不佳。尽管常规二维超声是筛查GBC的首选影像检查,但其在鉴别诊断与评估肿瘤分期等精细化评估方面存在一定的局限。多模态超声技术通过整合高分辨率灰阶成像、彩色多普勒血流动力学、超声造影微循环灌注及剪切波弹性成像组织力学信息,构建多维度的超声影像学诊断体系,可有效提高对GBC的诊断准确率。本文对多模态超声技术在GBC诊断中的应用现状、未来技术发展方向以及局限性进行综述,旨在为GBC早期识别、风险分层和临床决策提供超声诊断参考。
关键词:胆囊癌;多模态超声;彩色多普勒血流成像;超声造影;微血管血流成像;剪切波弹性成像

Advances in multimodal ultrasound for gallbladder cancer diagnosis

XU Jiarui, LING Wenwu, CAO Jiazhi, YANG Jingwen, RUAN Xiaomiao, QIN Wenyue, REN Youxiang
Department of Medical Ultrasound, West China Hospital of Sichuan University, Chengdu 610041, China

Abstract: Gallbladder cancer (GBC), the most common malignancy of the biliary system, is often diagnosed at an advanced stage with a poor prognosis because of its atypical early symptoms and highly aggressive biological behavior. Although conventional two-dimensional ultrasound is the preferred imaging modality for GBC screening, it remains limited in differential diagnosis and refined assessment such as tumor staging. Multimodal ultrasound integrates high-resolution grayscale imaging, color Doppler hemodynamic assessment, contrast-enhanced ultrasound evaluation of microvascular perfusion, and shear-wave elastography assessment of tissue stiffness, thereby providing a multidimensional diagnostic framework and improving diagnostic accuracy. This review summarizes the current applications, limitations, and future directions of multimodal ultrasound in GBC diagnosis, with the aim of providing ultrasound diagnostic reference for early identification, risk stratification, and clinical decision-making.
Keywords: gallbladder cancer; multimodal ultrasound; color Doppler flow imaging; contrast-enhanced ultrasound; microvascular flow imaging; shear wave elastography

胆囊癌(GBC)是胆道系统最常见的恶性肿瘤,具有高度侵袭性的生物学行为,其发病率在全球范围内存在显著的地区与种族差异。在中国,尽管总体年龄标准化发病率呈下降趋势,但受人口基数较大及部分地区发病反弹等因素影响,防治形势依然严峻[1]。GBC的发病机制复杂,目前认为其主要癌变过程是"化生-异型增生-癌"路径,其中长期慢性炎症尤其是与胆结石相关的炎症被认为是首要风险因素;另有少部分GBC遵循"腺瘤-癌变"路径[2,3]。由于GBC早期症状隐匿,多数患者确诊时已伴有肝脏浸润或远处转移,从而失去外科治疗机会,五年生存率极低[3],因此早期精确诊断是改善预后的关键。常规腹部超声检查具有便捷、实时、无辐射等优势,是GBC高危人群筛查和胆囊息肉管理的首选影像学方法[4-6],目前临床超声诊断GBC的临床决策图(图1),但其在GBC早期诊断中的敏感性仍有限[7],并且在精确评估肿瘤浸润深度(T分期)以及与良性病变(如黄色肉芽肿性胆囊炎、胆囊腺肌症)鉴别等方面存在不足。

为弥补传统灰阶超声在GBC诊断中的不足,超声技术已由单一形态学观察向多维度评估发展。彩色多普勒血流成像(CDFI)、超声造影(CEUS)、微血管血流成像(MFI)及剪切波弹性成像(SWE)等技术形态学、血流动力学、微循环灌注及组织硬度等多维度显示病灶信息,极大地丰富了影像信息的广度,为突破GBC早期诊断瓶颈、制定个性化诊治方案提供了技术保障。本文旨在对各项超声技术在诊断GBC中的应用价值、关键量化参数、临床局限性及未来发展方向进行综述,总结了多模态超声技术在胆囊癌中诊断中的主要定位(表1),为胆囊癌的早期诊断和临床决策提供参考。

1 灰阶超声、高分辨超声(HRUS)与CDFI在诊断胆囊癌中的应用

1.1 灰阶超声在诊断胆囊癌中的应用

二维灰阶超声是所有超声诊断的基础,可根据回声差异来显示不同组织的结构。GBC的灰阶声像图表现复杂多样,按主要征象可归纳为:厚壁型、肿块型(息肉型/实变型)及混合型。灰阶超声还可以观察肝脏有无受侵犯、胆道梗阻扩张、局部区域淋巴结肿大及远处转移等间接征象,为评估肿瘤分期及预后的关键依据[8-10]。但早期厚壁型GBC易与慢性胆囊炎、腺肌症混淆;早期肿块型GBC也常与腺瘤、息肉等胆囊局限性病变的声

收稿日期:2025-12-24
基金项目:四川省科技厅重点研发项目(2024YFFK0228)
作者简介:许家瑞,在读硕士研究生,技师,E-mail: 871902459@qq.com
通信作者:凌文武,博士,教授,E-mail: lingwenwubing@163.com

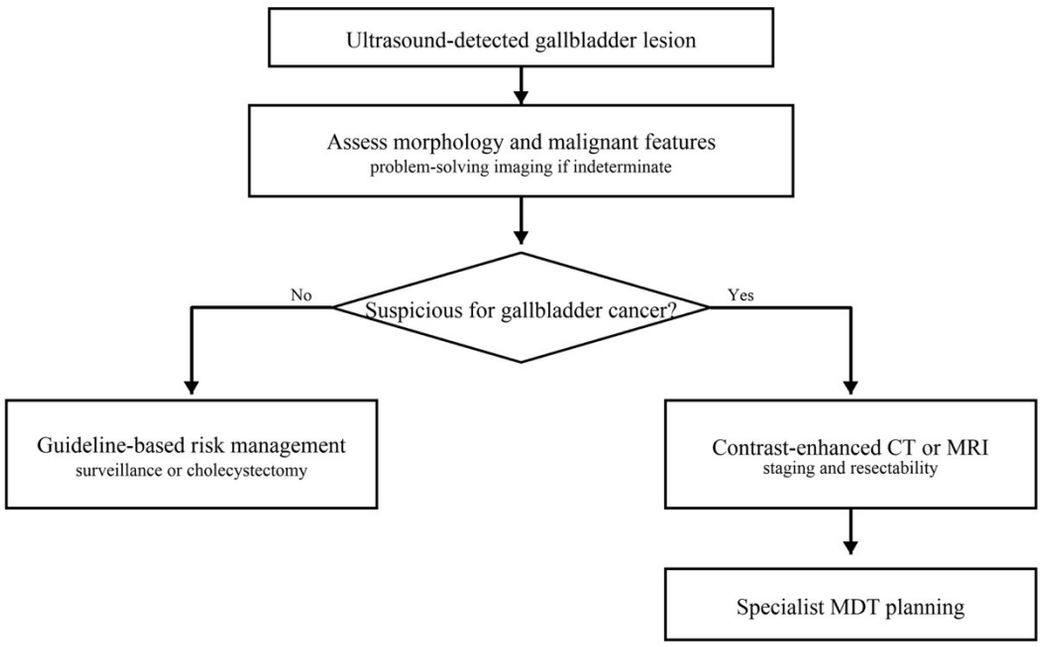

图1 基于超声检测的胆囊病变的指南式诊断工作流程

Fig.1 Guideline-based diagnostic workflow for gallbladder lesions detected on ultrasound. Abdominal ultrasound is the initial examination for gallbladder lesions. Morphology and malignant features are assessed first; expert ultrasound, EUS, CEUS or MRI may be used as problem-solving imaging when the initial ultrasound assessment is indeterminate. Lesions without suspicious malignant features are managed according to guideline-based risk stratification, including ultrasound surveillance or cholecystectomy when thresholds are met. Lesions suspicious for gallbladder cancer should undergo contrast-enhanced CT or MRI for staging and resectability assessment, followed by specialist MDT planning. CEUS: Contrast-enhanced ultrasound; EUS: Endoscopic ultrasound; MDT: Multidisciplinary team.

表1 多模态超声技术在胆囊癌中诊断中的主要定位

Tab.1 Roles of multimodal ultrasound techniques in the diagnosis of GBC

Technique	Main role	Clinical scenario	Limitations
Grayscale ultrasound	Detection of lesions and assessment of morphology	Screening in high-risk populations; initial assessment of gallbladder lesions	Limited ability in early lesion detection and benign-malignant differentiation
HRUS	Visualization of gallbladder wall layers and lesion details	Early lesion identification; differentiation of wall-thickening lesions; auxiliary T staging	Limited penetration; affected by body habitus and lesion location
CDFI	Assessment of vascular richness and flow distribution	Benign−malignant differentiation; risk stratification	Limited sensitivity for low-velocity flow
MFI	Depiction of microvascular structures and low-velocity flow	Differentiation of lesions; analysis of microvascular features	Insufficient standardization and limited evidence
CEUS	Dynamic evaluation of microvascular perfusion and local invasion	Differentiation of wall-thickening and polypoid lesions	Requires contrast agent injection; interpretation is affected by operator experience
SWE	Quantitative assessment of tissue stiffness	Differentiation of wall-thickening lesions; auxiliary differentiation between inflammation and tumor	nflammation may cause false-positive stiffness elevation; not suitable as a stand-alone diagnostic method

HRUS: High-resolution ultrasound; CDFI: Color Doppler flow imaging; MFI: Microvascular flow imaging; CEUS: Contrast-enhanced ultrasound; SWE: Shear-wave elastography.

像图特征重叠，因此常规灰阶超声对晚期GBC诊断准确率尚可，但对早期病变敏感度仍不足[7]。

1.2 HRUS在诊断胆囊癌中的应用

HRUS因具备较高的中心频率，较常规腹部超声探头可提供更高的分辨力和对比度。相较于常规经腹超声主要依赖整体形态观察，HRUS更强调对胆囊壁分层结构、病灶基底部以及内部回声特征的精细显示，因而在早期病变识别和良恶性鉴别方面具有潜在优势。有研究对37例经手术证实的GBC和73例胆囊息肉样病变进行回顾性分析，发现HRUS在GBC T分期及T1期

与T2及以上分期鉴别中优于常规超声；同时，病灶直径>1 cm、单发、表面分叶、血管蒂、内部低回声及低回声灶等特征更常见于肿瘤性息肉，其中病灶直径>1 cm是独立预测因素[11]。上述结果提示HRUS有助于提高早期浸润深度判断能力，并为息肉样病变恶性风险分层和术式选择提供依据。

HRUS在胆囊腺肌症与早期壁增厚型GBC的鉴别中同样具有价值。有研究比较了45例胆囊腺肌症和28例T1/T2期壁增厚型GBC患者的HRUS图像，发现胆囊腺肌症多表现为对称性壁增厚、壁内囊性空间、壁内高回声灶和彩色多普勒闪烁伪像，而GBC更易出现外壁不规则增厚、最内层高回声带连续性中断或不规则、胆囊壁多层结构消失及病灶内血流信号[12]。该研究结果提示HRUS通过显示罗-阿氏窦、胆固醇结晶及胆囊壁层连续性等关键特征结构，可提高早期壁增厚型病变的良恶性鉴别能力。

综合现有研究，HRUS的主要优势在于精细显示胆囊壁分层、病变基底及内部回声细节。对于息肉样病变，HRUS可辅助恶性风险初步分层；对于壁增厚型病变，其对早期GBC与腺肌症等良性病变的鉴别价值更为突出。因此，HRUS可作为常规灰阶超声后的重要补充，适用于可疑胆囊病变的进一步定性和术前评估。

1.3 CDFI在诊断胆囊癌中的应用

恶性肿瘤生长与转移依赖新生血管形成，肿瘤相关血管常具有管壁薄弱、平滑肌层缺如、走行紊乱及动静脉瘘等特点，这构成了CDFI用于胆囊病变鉴别的病理基础。CDFI可直观显示病灶内血流分布和丰富程度[13]。临床实践表明良性病变的CDFI图像多表现为乏血供，而GBC病灶内血流信号相对丰富，Adler多集中在II~III级，常表现为杂乱的树枝状或短棒状血流信号[14]。

黄色肉芽肿性胆囊炎（XGC）是一种具有破坏性的慢性炎症，影像学上易与厚壁型GBC混淆。研究显示，XGC多表现为胆囊黏膜线完整、壁内低回声结节及乏血供，而GBC更常见黏膜线中断并伴较丰富血流信号[15]。因此，CDFI鉴别XGC与GBC时不宜仅判断血流有无，还应结合黏膜线连续性和壁层结构综合分析。

在风险分层方面，将CDFI纳入GB-RADS评分体系可提高胆囊壁增厚性病变的恶性诊断效能。有研究将GB-RADS联合CDFI后AUC、敏感度、特异度和准确率均较单独GB-RADS提高[16]。说明CDFI更适合与灰阶超声联合应用共同诊断GBC，尤其对GB-RADS 3~4类这类界限性病变具有较高临床价值。

除CDFI图像特征外，阻力指数（RI）也是重要的定量参数。既往研究根据术后病理将胆囊占位分为良性与恶性两组，发现胆囊癌的CDFI血流分级与RI均与良性病变存在差异，提示血流分级和RI有助于胆囊占位良恶性鉴别[14]。此外，一项前瞻性研究对233例接受实时CDF-EUS检查的胆囊息肉患者进行分析，并对其中手术病例进行了病理对照，结果显示强血流模式、单发病灶及较大息肉直径是肿瘤性息肉的独立预测因素，其中强血流模式的预测价值最高（OR=4.29）[17]。因此，CDFI的价值不仅在于显示血流有无，也在于通过半定量分级和血流动力学参数提高胆囊病变风险判断的客观性。

综上，CDFI操作简便、实时性强，便于与灰阶超声联合，可作为胆囊病变的初步功能评估手段。其临床定位主要是提示恶性风险并辅助分层，而非单独完成诊断。对于低速微血流显示不足、血流分级或RI测量受设备及操作者影响、血流特征不典型的病变，仍需联合MFI或CEUS进一步评估。

1.4 MFI在诊断胆囊癌中的应用

尽管CDFI具有较高价值，但受壁滤波和组织运动伪影影响，对低速血流及微小血管的显示有限。MFI基于能量多普勒原理可通过自适应算法抑制组织运动信号并保留低速血流信号，无需造影剂即可显示微血管结构[18]。既往研究表明，MFI在浅表器官、肝脏和肾脏等疾病中已有应用价值[19-21]。在胆囊息肉样病变中，MFI较CDFI更能显示血流灌注特征，并与CEUS具有较好一致性[22]，提示MFI在无创条件下即可较准确反映胆囊息肉样病变的微血管特征，具有较好的临床实用性。一项对比MFI与CEUS诊断13例GBC的研究发现，MFI的诊断敏感度优于CEUS。尽管该研究样本量较少，但结果仍提示MFI在部分胆囊息肉样病变中对恶性征象的识别并不逊于CEUS，甚至可能更敏感[23]。因此，MFI与CEUS并非替代关系，而是分别侧重微血管结构和灌注行为评估。

在风险预测方面，有学者回顾性分析143例接受手术的胆囊息肉，比较灰阶超声（B-US）、CDFI、MFI及CEUS的血管特征，发现MFI较CDFI能更清晰显示息肉血管形态，且与CEUS一致性更好；病灶最大径、高宽比和MFI下血管强度是预测腺瘤性息肉的独立因素。MFI联合灰阶超声诊断腺瘤性息肉的AUC为0.923，优于CDFI联合灰阶超声[24]。该研究提示，MFI不仅可显示微血管形态，还可通过血管强度评估提高胆囊息肉样病变的风险分层能力

MFI与CEUS在诊断GBC中具有互补价值，有学者将MFI血流分级与CEUS灌注特征联合用于胆囊隆起性病变诊断，显示联合应用可提高肿瘤性病变诊断与病理结果的一致性及诊断效能[25]。另有研究比较常规MFI与对比增强MFI，发现对比增强MFI可改善微血管显示质量，恶性病变更易出现血管扭曲和管径突变等异常血管形态[26]。因此，MFI侧重微血管结构显示，CEUS

侧重微循环灌注评估，二者联合有助于更全面反映胆囊肿瘤血管生成相关特征。

综上所述，MFI在GBC诊断中的价值主要在于提供较CDFI更敏感地显示微血管形态，尤其适用于息肉样病变和早期可疑病变的进一步评估。其优势包括无创、实时及对微小血管结构显示较好，但现有研究多为单中心回顾性分析，且多数聚焦于胆囊息肉样病变，对壁增厚型GBC的直接证据仍有限。因此，现阶段MFI更适合作为CDFI后的进阶补充，并与CEUS形成“结构+灌注”的互补评估模式。

2 CEUS在诊断胆囊癌中的应用

CEUS作为一种纯血池显像技术，可通过微泡造影剂实时显示病灶的形态、边界、灌注等情况[27]。与CT/MRI增强造影剂不同，超声造影剂不进入组织间隙，可更快速、动态地反映微循环灌注。目前，越来越多的研究已证实其在诊断GBC方面的有效性[28, 29]。GBC在CEUS模式下常表现为动脉期快速高增强、静脉期快速减退，并可见滋养血管穿入；CEUS还可显示胆囊周边肝组织灌注情况，有助于评估肝脏浸润和转移[30-32]。

2.1 CEUS诊断息肉型GBC的应用

对于息肉型或肿块型GBC，CEUS不仅能显示是否有血供，还可评估血管分布模式和病变基底部特征。一项多中心回顾性研究结果显示，肿瘤性息肉更常表现为高增强、分支型血管形态和宽基底；这些特征联合应用可提高肿瘤性息肉诊断效能[33]。此外，此外，良恶性胆囊病变在晚期增强水平、增强方式、胆囊壁连续性及内部血管形态等方面存在差异，恶性病变常表现为峰值强度较高、消退时间和平均通过时间较短[34]。因此，CEUS可通过强化模式、血管形态及灌注动力学差异，为息肉型或肿块型GBC的风险分层和定性诊断提供依据。

但需注意，CEUS在息肉样病变中的应用也有局限。EFSUMB指南指出，单纯依赖动脉期高增强并不能可靠区分胆囊良恶性病变，而胆囊壁破坏、邻近肝组织浸润及较早廓清等征象更具有提示恶性的意义[35]。因此，CEUS应结合病变形态和胆囊壁特征综合判断，适合作为常规超声发现可疑息肉后的进一步评估手段。

2.2 CEUS诊断厚壁型GBC的应用

厚壁型GBC常规超声较难诊断，易与慢性胆囊炎、XGC等疾病混淆[36]。CEUS可较清晰地显示黏膜层连续性、壁层结构及灌注特征，因此在厚壁型病变鉴别中具有优势。相关研究结果显示黏膜层形态不规则、胆囊壁高增强、黏膜下无低增强区、异常增强方向、不规则血管形态、快速廓清及浆膜层连续性破坏等征象更支持厚壁型GBC诊断[37, 38]。另有研究显示，CEUS在弥漫性胆囊壁增厚性病变鉴别中的特异度和准确度高于增强MRI及PET-CT，恶性病变多表现为动脉期快速高增强、不规则血管强化、增强不均匀、胆囊壁完整性破坏及邻近肝组织受累[39]。总体而言，CEUS对厚壁型病变的判断重点不应仅限于壁厚，而应综合黏膜层连续性、壁层破坏、强化方式及廓清特征。

综上，CEUS在胆囊癌诊断中的价值主要体现在两类病变。对于息肉样病变，其优势在于提高肿瘤性风险分层能力；对于厚壁型病变，其优势则更为突出，尤其体现在黏膜层连续性、血管形态及廓清特征的综合判断上。未来随着更多多中心大样本的研究出现，CEUS的临床应用价值以及与灰阶超声及其他超声模式的联合应用模式将会被更多地验证，以提高GBC尤其是早期和不典型病变的诊断准确性。

3 SWE在诊断胆囊癌中的应用

剪切波弹性成像通过测量剪切波速度，得出病灶的杨氏模量，从而推断病灶的硬度。恶性肿瘤由于细胞增殖活跃、基质纤维化及组织间隙压力升高，其硬度通常显著高于良性组织，目前SWE在肝脏、前列腺、甲状腺、乳腺和肌骨等软组织疾病超声诊断中运用较广泛[40, 41]，在胆囊癌诊断中的研究较少，尚无胆囊癌特有的SWE声像图特征。

3.1 硬度阈值与诊断价值

有学者较早将声辐射力脉冲弹性成像用于胆囊壁增厚性病变鉴别，结果显示胆囊癌的剪切波速度高于良性病变，以2.7 m/s为截断值时具有较高诊断效能[42]。该研究提示，恶性胆囊壁增厚病变组织硬度通常升高，SWE可作为常规超声后的定量补充；但急性胆囊炎等炎症性病变也可能出现硬度升高，因此单独依赖绝对硬度值仍存在局限。另有学者进一步评估了2D-SWE在胆囊疾病诊断中的价值，发现胆囊癌病灶区平均硬度明显高于未受累区域、胆石病组及对照组，并且以20 kPa为截断值时，2D-SWE诊断胆囊癌具有较高敏感度、特异度和AUC[43]。该结果提示，SWE不仅可反映肿瘤相关硬化，也可能识别胆囊癌周围胆囊壁的早期微观改变，从而提高对早期或隐匿性病变的警觉。

3.2 联合诊断的应用价值

因SWE单独应用仍受炎症等因素影响，故更适合与CEUS等成像模式联合使用以增强诊断信心。有研究将胆囊壁/肝脏硬度比值与CEUS灌注特征联合用于鉴别XGC和GBC，发现GBC更常表现为硬度分布不均、边界不规则及“快进快出”增强模式，而联合诊断效能优于单独应用任一技术[44]。该结果说明，将组织硬度与灌注行为结合，有助于提高炎症性病变与恶性病变的鉴别能力。

综上，SWE在GBC诊断中的主要价值在于提供定

量硬度信息。现有研究表明,其在胆囊壁增厚性病变的鉴别中具有一定应用前景,但硬度升高并非GBC的特异性改变,炎症仍是重要干扰因素。因此,SWE现阶段更适合作为CEUS和灰阶超声的辅助补充,尤其适用于厚壁型病变或炎症与肿瘤鉴别困难的病例。未来需建立更加稳定的测量标准,并推动基于多参数联合判断的诊断策略。

4 局限性与未来展望

多模态超声有助于提高GBC诊断效能,但仍存在局限。第一,超声图像质量受声窗、体型、胃肠气体、胆囊充盈状态及病变部位影响;第二,GBC与XGC、慢性胆囊炎、腺肌症等良性病变在灌注、壁层结构和硬度方面存在重叠,单一技术难以完全避免误判;第三,病例纳入、扫描参数、定量阈值及判读标准尚未统一,限制了结果的重复性和推广。因而,多模态超声未来应从单纯增加技术种类,转向建立标准化流程、统一参数解释并构建分层诊断路径。

此外,现有研究报道的量化参数虽具有参考价值(表2),但尚缺乏统一应用标准。不同病变类型、设备平台、探头频率、参数设置、造影剂注射方式及ROI选取均会影响测值;并且炎症、水肿、坏死、纤维化和胆囊收缩状态也可能干扰判读。因此,这些阈值目前更适合作为提高恶性怀疑度和辅助风险分层的参考,而不宜作为单一诊断标准。

表 2 胆囊癌多模态超声关键量化参数及临床解释

Tab.2 Key quantitative parameters of multimodal ultrasound for gallbladder carcinoma and their clinical implications

Technique	Quantitative parameter	Clinical implication	Limitation
CDFI/MFI	Flow score, RI	Suggests rich blood supply and abnormal angiogenesis	Affected by equipment and operator factors
CEUS	Time to peak, washout time, enhancement pattern	Reflects abnormal microcirculatory perfusion	Thresholds vary by lesion type
SWE	Shear-wave velocity, stiffness value, stiffness ratio	Reflects increased tissue stiffness	Inflammation may cause false positives

因此,多模态超声的关键问题不只是技术种类是否丰富,而在于参数解释一致性和检查流程标准化。未来研究应在统一病变分型、规范图像采集并明确参数定义,通过多中心研究建立可重复的阈值体系,探索多参数联合模型,推动多模态超声由经验性诊断向标准化、定量化诊断转变。

随着“医工结合”地深入,超声技术正朝着“立体化、分子化、智能化”的方向发展。

4.1 三维超声(3DUS)与超分辨超声(SRUS)

3DUS可多方向显示器官结构并生成三维图像,已广泛应用于产前筛查和心血管疾病诊断。在GBC诊断中,3DUS有望通过立体显示肿瘤形态及其与周围组织的空间关系,辅助评估肿瘤大小和浸润深度。既往综述认为,3DUS可整体显示胆囊形态、腔内病变轮廓及其与周围结构的关系,可作为灰阶超声、Doppler、CEUS和弹性成像之外的补充手段[45,46]。但目前3DUS在胆囊癌中的直接证据仍有限,尚缺乏稳定的诊断标准或分期指标,因此短期内更适合作为结构显示的辅助手段。

SRUS可通过微泡定位与跟踪突破传统超声衍射极限,在微米尺度显示肿瘤微血管结构,并量化微血管密度、曲折度和流速等特征[47]。在“超声微血管组学”概念下,SRUS有望通过高通量特征提取实现更精细的微循环评估[21]。由于GBC血管生成异常可能早于明显形态学改变,SRUS理论上有助于早期病变识别和侵袭性评估。但目前其常规临床应用仍受成像时间长、对呼吸及胃肠运动敏感、数据处理复杂和定量指标尚不成熟等限制,未来更适合与微血管组学分析结合,形成反映肿瘤血管异质性的定量影像表型。

4.2 影像-分子联合

分子生物学和基因组学的发展为GBC早期诊断提供了新路径。GBC的早期诊断不仅取决于影像形态改变,也与肿瘤发生发展的分子基础密切相关。既往研究提示,GBC发生与多种分子异常和高危背景因素有关,TP53、P16及K-ras等分子特征在胆囊高级别上皮内瘤变和早期癌中表达升高,并可用于构建一定准确性的预测模型[48,49]。因此,多模态超声参数与CA19-9、TP53等分子生物标志物结合,有望构建“影像-分子”联合诊断模型,促进GBC早期精确诊断。但目前相关研究仍处于起步阶段,样本量、标志物选择及不同平台检测一致性仍需进一步验证。

4.3 人工智能赋能

基于深度学习的人工智能(AI)系统与超声诊断的融合使GBC早期诊断的重要发展方向。已有研究显示基于灰阶超声和CEUS影像组学构建的模型可辅助识别肿瘤性胆囊息肉,并减少非肿瘤性息肉潜在不必要切除[50];多中心机器学习模型可整合术前临床、实验室和

影像特征，用于鉴别XGC与GBC，并在诊断效能和效率方面显示优势[51]。可解释的多模态机器学习框架还可整合CT、人口学资料、肿瘤标志物和常规血液学指标，用于早期GBC诊断[52]。这些研究均展现了AI的价值不仅在于提高诊断准确率，也在于整合多源信息以支持临床决策。

尽管如此，AI在GBC领域的推广仍面临若干问题。首先，多数研究仍为回顾性、单中心或特定区域数据，病例构成和采集流程差异可能影响模型泛化能力。其次，早期GBC病例相对稀缺，限制了模型对关键临床场景的学习。最后，缺乏标准化超声采集协议导致再复杂的算法也难以摆脱输入质量不稳定的问题。因此，AI在GBC诊断中的应用应建立在标准化多模态超声基础上，形成可解释、可验证、可迁移的辅助决策模型。

综上所述，上述新技术均推动了GBC早期诊断的发展与进步，未来GBC影像诊断的发展重点不应仅在于单项技术性能的持续叠加，而应强调多源信息的有效整合与临床路径的标准化验证。

5 结语

综上所述，多模态超声可整合形态学、血流动力学、微血管灌注及组织生物力学信息，是胆囊癌术前诊断与鉴别的重要影像学手段。尽管该技术现阶段仍受证据质量、检查标准和参数解释一致性等因素限制，但随着新型成像技术临床转化、人工智能融合和交叉学科发展，多模态超声有望形成更标准化、精准化的GBC早期诊断体系，为改善患者预后提供更可靠的影像学支持。

参考文献：

[1] Zhang XZ, Xu CY, Zhang H, et al. Gallbladder cancer incidence and mortality rate trends in China: analysis of data from the population-based cancer registry[J]. BMC Public Health, 2024, 24(1): 3122.

[2] Roa JC, García P, Kapoor VK, et al. Gallbladder cancer[J]. Nat Rev Dis Primers, 2022, 8: 69.

[3] Shaffer E, Hundal R. Gallbladder cancer: epidemiology and outcome[J]. Clin Epidemiol, 2014: 99.

[4] 中华医学会外科学分会胆道外科学组, 中国医师协会外科医师分会胆道外科专业委员会. 胆囊癌诊断和治疗指南(2019版)[J]. 中华外科杂志, 2020, 58(4): 243-51.

[5] Kamaya A, Fung C, Szpakowski JL, et al. Management of incidentally detected gallbladder polyps: society of radiologists in ultrasound consensus conference recommendations[J]. Radiology, 2022, 305(2): 277-89.

[6] Nagino M, Hirano S, Yoshitomi H, 等. 胆道肿瘤临床实践指南(英文第三版)[J]. 中华消化外科杂志, 2021, 20(4): 359-75.

[7] Pradhan S, Shukla V K, Agrawal S, et al. Sonographic and colour doppler morphology in carcinoma gallbladder[J]. Indian J Cancer, 2002, 39(4): 143-8.

[8] 何婉媛, 王文平. 原发性胆囊癌的超声诊断[J]. 中国临床医学, 2005(4): 199-200.

[9] 林展辉, 林礼务. 原发性胆囊癌的超声诊断[J]. 中国医学影像学杂志, 2005, 13(6): 48-51.

[10] 费 翔, 罗渝昆. 胆囊超声造影指南解读与图像分析[J]. 中华医学超声杂志: 电子版, 2018, 15(1): 5-9.

[11] Kim JH, Lee JY, Baek JH, et al. High-resolution sonography for distinguishing neoplastic gallbladder polyps and staging gallbladder cancer[J]. AJR Am J Roentgenol, 2015, 204(2): W150-9.

[12] Joo I, Lee JY, Kim JH, et al. Differentiation of adenomyomatosis of the gallbladder from early-stage, wall-thickening-type gallbladder cancer using high-resolution ultrasound[J]. Eur Radiol, 2013, 23(3): 730-8.

[13] 阮 祥, 陈俊杰, 王 向, 等.《美国超声放射医师学会胆囊息肉管理共识(2022)》解读[J]. 中国实用外科杂志, 2022, 42(9): 1005-9.

[14] 陈坤赞, 郭素贞, 叶丽娜. 胆囊良恶性占位病变的彩色多普勒血流显像分析[J]. 中国超声医学杂志, 2008, 24(6): 528-30.

[15] 吴丽足, 林礼务, 薛恩生, 等. 彩色多普勒超声在黄色肉芽肿性胆囊炎与胆囊癌鉴别诊断中的价值[J]. 中国超声医学杂志, 2013, 29(8): 702-4.

[16] Wang RL, Lv L, Li L. Diagnostic performance of the gallbladder reporting and data system combined with color Doppler flow imaging for gallbladder cancer in the Asian population[J]. Front Oncol, 2024, 14: 1367351.

[17] Kim SY, Cho JH, Kim EJ, et al. The efficacy of real-time colour Doppler flow imaging on endoscopic ultrasonography for differential diagnosis between neoplastic and non-neoplastic gallbladder polyps[J]. Eur Radiol, 2018, 28(5): 1994-2002.

[18] Aziz MU, Eisenbrey JR, Deganello A, et al. Microvascular flow imaging: a state-of-the-art review of clinical use and promise[J]. Radiology, 2022, 305(2): 250-64.

[19] Cannella R, Pilato G, Mazzola M, et al. New microvascular ultrasound techniques: abdominal applications[J]. Radiol Med, 2023, 128(9): 1023-34.

[20] Luo HR, Yin LX. Diagnostic value of superb microvascular imaging and color Doppler for thyroid nodules: a meta-analysis[J]. Front Oncol, 2023, 13: 1029936.

[21] Xia SJ, Zheng YH, Hua Q, et al. Super-resolution ultrasound and microvasculomics: a consensus statement[J]. Eur Radiol, 2024, 34(11): 7503-13.

[22] 朱连华, 韩 鹏, 姜 波, 等. 微血流成像能准确鉴别和诊断胆囊息肉样病变[J]. 南方医科大学学报, 2022, 42(6): 922-8.

[23] 李长忠, 杨晓娟, 马 娅, 等. 微血流成像与超声造影在胆囊息肉样病变鉴别诊断中的应用对比[J]. 中国超声医学杂志, 2023, 39(5): 545-8.

[24] Zhu LH, Han P, Jiang B, et al. Value of micro flow imaging in the prediction of adenomatous polyps[J]. Ultrasound Med Biol, 2023, 49(7): 1586-94.

[25] 王 琼, 蒋 雪, 陈媛媛. 超声造影联合微血流成像在胆囊隆起性病变诊断中的临床价值[J]. 临床超声医学杂志, 2025, 27(6): 453-7.

[26] Kin T, Nagai K, Hayashi T, et al. Efficacy of superb microvascular imaging of ultrasound for diagnosis of gallbladder lesion[J]. J Hepatobiliary Pancreat Sci, 2020, 27(12): 977-83.

[27] Xu HX. Contrast-enhanced ultrasound: The evolving applications[J]. World J Radiol, 2009, 1(1): 15.

[28] Wang W, Fei Y, Wang F. Meta-analysis of contrast-enhanced ultrasonography for the detection of gallbladder carcinoma[J]. Med

Ultrason, 2016, 18(3): 281-28.

[29] Gerstenmaier JF, Hoang KN, Gibson RN. Contrast-enhanced ultrasound in gallbladder disease: a pictorial review[J]. Abdom Radiol, 2016, 41(8): 1640-52.

[30] 任佑祥, 曹佳智, 凌文武, 等. 超声造影诊断胆囊息肉样病变的应用进展[J]. 华西医学, 2023, 38(12): 1944-8.

[31] Wang H, Ling WW, Luo Y. Contrast-enhanced ultrasound findings of gallbladder adenocarcinoma with sarcomatoid carcinoma accompanied by intrahepatic metastasis: a case report and literature review[J]. Medicine, 2018, 97(21): e10773.

[32] 罗渝昆. 超声造影在鉴别胆囊疾病中的临床应用价值[J]. 中华医学超声杂志: 电子版, 2018, 15(1): 1-4.

[33] 贾丽刚, 费 翔, 经 翔, 等. 超声造影鉴别诊断胆囊息肉样病变性质的多中心研究[J]. 中国医学影像学杂志, 2024, 32(11): 1147-54.

[34] 何 晖, 任叶青, 黎 昕. 不同胆囊良恶性病变超声造影征象及鉴别诊断分析[J]. 中国超声医学杂志, 2020, 36(5): 440-4.

[35] Sidhu PS, Cantisani V, Dietrich CF, et al. The EFSUMB guidelines and recommendations for the clinical practice of contrast-enhanced ultrasound (CEUS) in non-hepatic applications: update 2017 (short version)[J]. Ultraschall Med, 2018, 39(2): 154-80.

[36] Yu MH, Kim YJ, Park HS, et al. Benign gallbladder diseases: Imaging techniques and tips for differentiating with malignant gallbladder diseases[J]. World J Gastroenterol, 2020, 26(22): 2967-86.

[37] 张明博, 罗渝昆, 费 翔, 等. 厚壁型胆囊癌超声造影征象及诊断价值的研究[J]. 中华医学超声杂志: 电子版, 2018, 15(1): 14-8.

[38] Zhu L, Li N, Zhu Y, et al. Value of high frame rate contrast enhanced ultrasound in gallbladder wall thickening in non-acute setting[J]. Cancer Imaging, 2024, 24(1): 7.

[39] 金赟杰, 袁海霞, 季正标, 等. 超声造影在鉴别诊断胆囊壁弥漫增厚性疾病中的应用研究[J]. 中国超声医学杂志, 2021, 37(6): 713-6.

[40] Sigrist RMS, Liau J, El Kaffas A, et al. Ultrasound elastography: review of techniques and clinical applications[J]. Theranostics, 2017, 7(5): 1303-29.

[41] Taljanovic MS, Gimber LH, Becker GW, et al. Shear-wave elastography: basic physics and musculoskeletal applications[J]. Radiographics, 2017, 37(3): 855-70.

[42] Kapoor A, Kapoor A, Mahajan G. Differentiating malignant from benign thickening of the gallbladder wall by the use of acoustic radiation force impulse elastography[J]. J Ultrasound Med, 2011, 30 (11): 1499-507.

[43] Soundararajan R, Dutta U, Bhatia A, et al. Two-dimensional shear wave elastography: utility in differentiating gallbladder cancer from chronic cholecystitis[J]. J Ultrasound Med, 2023, 42(7): 1577-85.

[44] Chen JJ, Liu CF, Pang SJ, et al. Value of contrast-enhanced ultrasound combined with shear wave elastography in differentiating xanthogranulomatous cholecystitis from gallbladder carcinoma[J]. Eur J Radiol, 2025, 191: 112313.

[45] Cocco G, Basilico R, Delli Pizzi A, et al. Gallbladder polyps ultrasound: what the sonographer needs to know[J]. J Ultrasound, 2021, 24(2): 131-42.

[46] Badea R, Zaro R, Opincariu I, et al. Ultrasound in the examination of the gallbladder - a holistic approach: grey scale, Doppler, CEUS, elastography, and 3D[J]. Med Ultrason, 2014, 16(4): 345-55.

[47] 刘俐琦, 白文坤. 超分辨率超声在肿瘤血管显像中的应用进展[J]. 临床与病理杂志, 2024, 44(6): 878-82.

[48] Pavlidis ET, Galanis IN, Pavlidis TE. New trends in diagnosis and management of gallbladder carcinoma[J]. World J Gastrointest Oncol, 2024, 16(1): 13-29.

[49] 李 起, 吴予涵, 张 瑞, 等. TP53、P16及K-ras在胆囊高级别上皮内瘤变及早期癌中的表达及随机森林预测模型的建立[J]. 西安交通大学学报: 医学版, 2021, 42(1): 18-24.

[50] Qin ZY, Ding JM, Fu YL, et al. Preliminary study on diagnosis of gallbladder neoplastic polyps based on contrast-enhanced ultrasound and grey scale ultrasound radiomics[J]. Front Oncol, 2024, 14: 1370010.

[51] Zhang K, He JJ, Ji WY, et al. Machine learning model for differentiating xanthogranulomatous cholecystitis and gallbladder cancer in multicenter largescale study[J]. NPJ Digit Med, 2025, 8: 590.

[52] Zhao HY, Miao C, Zhu YD, et al. An end-to-end interpretable machine-learning-based framework for early-stage diagnosis of gallbladder cancer using multi-modality medical data[J]. BMC Cancer, 2025, 25(1): 1178.

（编辑:郎 朗）