中国现代普通外科进展
Chin J Curr Adv Gen Surg
2025年9月 第28卷 第9期 Sep. 2025 Vol. 28 No. 9

ENBD联合经鼻胆引流管逆行性荧光引导下LCBDE治疗高龄复发性胆道结石合并AOSC 9例

赵李飞 赵喜荣 杨帆 段建峰

西安交通大学附属三二〇一医院 肝胆胰脾外科 （陕西 汉中 723000）

【关键词】急性梗阻性化脓性胆管炎•荧光引导•内镜鼻胆管引流术•腹腔镜下胆总管探查术
【中图分类号】R657.4
【文献标识码】B DOI: 10.3969/j.issn.1009-9905.2025.09.017
【文章编号】1009-9905(2025)09-0754-03

急性梗阻性化脓性胆管炎（acute obstructive suppurative cholangitis, AOSC）是临床常见急腹症之一，表现为寒战高热、腹痛、黄疸，其病情凶险，治疗不及时或不得当易继发感染性休克、多器官功能衰竭而死亡[1-3]。高龄AOSC表现不典型，易延误诊治，死亡率极高。一经诊断AOSC，应立即急诊手术解除胆道梗阻，并结合抗菌药物治疗，病情平稳后择期针对病因治疗。内镜下鼻胆管引流术（endoscopic naso-biliary drainage, ENBD）目前为AOSC急诊首选方案，尤其对于老年患者。病因治疗可行内镜下乳头括约肌切开术（endoscopic sphincterotomy, EST），但结石直径较大可能破坏十二指肠乳头括约肌功能，复发率高于腹腔镜胆总管探查术（laparoscopic common bile duct exploration, LCBDE）[4]。复发性胆道结石既往有过一次或以上的胆道结石手术史，再次手术时胆总管识别困难，延长手术时间。高龄复发性胆道结石合并AOSC患者多伴有器官功能不全，难以耐受长时间全身麻醉，吲哚菁绿（indocyanine green, ICG）荧光影像作为一项新技术被应用于肝胆外科手术，有研究发现经静脉注射ICG显影胆道可以缩短寻找胆总管时间[5]。本研究中9例高龄患者通过ENBD引流联合经鼻胆引流管注入ICG定位胆总管行LCBDE治疗，均痊愈出院，报道如下。

1 临床资料

1.1 一般资料 选择西安交通大学附属三二〇一医院肝胆胰脾外科2022年1月—2024年8月收治的高龄复发性胆道结石合并AOSC患者共9例，其中男4例，女5例；年龄64～83岁，平均（74.78±7.26）岁。其中6例既往有1次开腹胆囊切除胆管探查取石手术史，2例有1次腹腔镜胆囊切除胆管探查取石手术史，1例2次开腹胆管探查取石手术史。

1.2 纳入及排除标准 纳入标准：（1）年龄≥60岁；（2）既往行开腹或腹腔镜下胆囊切除术且经过一次及以上的胆道手术史；（3）符合《2018东京指南》[6]重度急性胆管炎诊断标准；（4）磁共振胆胰管造影成像（magnetic resonance cholangiopancreatography, MRCP）、腹部CT或腹部彩超明确诊断胆总管结石；（5）胆总管直径>8 mm。排除标准：（1）无法耐受全身麻醉；（2）对ICG或碘过敏；（3）Oddis括约肌松弛。本研究经医院伦理委员会批准（LLSC-KYLW-2025-008）。

1.3 方法 患者诊断AOSC后立即予以心电监护、禁食水、抗感染、补液、抗休克、抑酸等治疗，并于入院24 h内行ENBD治疗，待患者病情平稳后二期手术治疗。

患者取仰卧位，全身麻醉后选取脐下切口置入Trocar建立气腹作为观察孔，可见腹腔粘连（图1A），依据腹腔镜探查情况置入5 mm Trocar作为临时操作孔，超声刀游离粘连于原切口下方、胆囊窝、第一肝门等影响手术操作部位的网膜、胃壁、肠管等，选剑突下两横指肝圆韧带右侧进行穿刺置入10

[通信作者] 段建峰，E-mail: 593674849 @qq.com

mm Trocar为主操作孔，肝脏转位时可适当调整主操作孔位置，右侧腋前线肋缘下 10 mm 处置入 5 mm Trocar作为辅助操作孔，必要时可根据实际情况增加辅助操作孔。完成Trocar布局后向胆总管方向游离粘连，经鼻胆引流管注入 50 mL ICG（0.025 mg/L），将腹腔镜调整为荧光模式，可显示部分或全程胆总管走行（图1B），适当游离后于胆总管中下段切开前壁，探查肝内外胆管，联合取石网、液电碎石仪等取尽结石。探查胆总管切开口上方胆管时将鼻胆引流管头端放置于腹腔内，减少视野盲区，确保无结石残余后将鼻胆引流管放回胆总管内，调整位置理想后采用3-0倒刺线连续缝合胆管壁，缝合结束后冲洗术区，吸尽冲洗水后再次经鼻胆引流管加压注入50 mL ICG，腹腔镜调成荧光模式检查是否胆漏（图1C），对于针眼少量胆汁渗漏，不必加强缝合而延长手术时间，于胆总管缝合口附近放置腹腔引流管1根。术后第2天进食水，出院前经鼻胆引流管造影，无结石残留及胆漏后拔除鼻胆管、腹腔引流管。

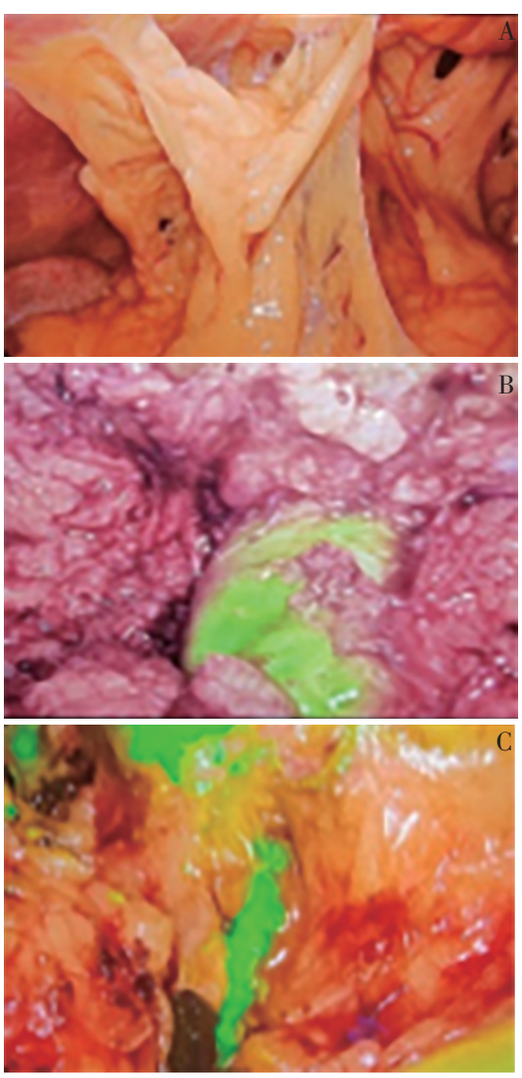

图1　经ENBD管进行荧光引导下LCBDE手术步骤

A：术区可见粘连；B：荧光显示胆总管位置；C：胆总管缝合完成后检测是否胆漏

1.4　结果　本组9例患者均被治愈，无死亡病例，平均手术时间（143.56±12.06）min，平均住院时间（16.00±1.50）d，术后1例轻度胆漏，1周内愈合，未特殊治疗，9例均无结石残留。

2　讨论

AOSC主要症状为腹部疼痛、皮肤巩膜黄染、发热，严重者合并休克，常因胆总管结石、胆道肿瘤、胰头肿瘤等病因堵塞、压迫胆管导致胆汁排泄受阻、胆道内压力急剧增高，若未及时解除梗阻，胆道持续高压引起毛细胆管上皮细胞坏死、肝脏胆血屏障受损，继而脓性胆汁逆流入肝，毒素、细菌等透过肝脏胆血屏障进入循环系统，引起脓毒症、多器官功能障碍、感染性休克甚至死亡[7]。统计发现中老年AOSC患者逐渐增多，70岁以上老年人胆管结石发病率高达21%～50%，约为年轻人的2倍[8]。由于老年患者多合并基础疾病，临床表现不典型，腹部体征不明显，易延误诊治，死亡率极高。

AOSC的治疗关键是解除胆道梗阻、通畅引流、控制感染，胆道高压状态下抗生素很难进入胆管，药物治疗效果有限，解除胆道梗阻、引流脓性胆汁是AOSC治疗的关键。解除胆道梗阻方式有传统开腹胆总管切开取石加T管引流术、腹腔镜下胆总管切开取石加T管引流术、ENBD、经皮肝穿刺胆道引流术（percutaneous transhepatic cholangial drainage，PTCD）等[9]，2018东京指南[6]推荐ENBD为首选方案，重症胆管炎急诊行胆道引流，情况好转后择期行病因治疗。胆总管探查术后有Oddi括约肌痉挛、水肿风险，导致胆道高压甚至胆漏，留置鼻胆引流管至术后起到胆总管减压作用而降低胆漏风险，也避免留置T管降低生活质量。本研究中9例患者均行ENBD治疗，术后感染均有效控制。

高龄AOSC患者常合并基础病，且严重感染导致多器官功能不同程度受损，导致麻醉、手术耐受性下降，因此高效、安全完成手术至关重要。复发性胆道结石手术因既往手术导致术中寻找胆总管困难，手术时间明显延长，医源性胆道、周围器官的损伤风险亦有所增加，严重者需进行再次手术治疗并发症，增加患者死亡率。ICG是一种近红外光显影剂，目前用于肝脏储备功能测定、肝脏手术术中导航，有研究发现经静脉注射ICG显影胆道可以减少术中寻找胆总管时间、有效防止胆道损伤、避免

胆汁渗漏的发生[5]，本研究经鼻胆引流管注入ICG显影胆道后行胆管探查取石，平均手术时间(143.56±12.06)min，短于王锦祥等[5]报道白光组的(3.23±1.02)h，由于本研究纳入患者数量较少，后期会进一步对比同一施术者荧光组、白光组手术时间。胆总管缝合完成后再次经鼻胆引流管注入ICG，有1例可见针眼少量胆汁渗出，未加强缝合，术后合并轻度胆漏，保持腹腔引流管引流通畅，鼻胆引流管胆汁引流通畅，未特殊治疗，术后1周内痊愈。本组9例患者无胃肠道损伤、出血等并发症发生，分析原因考虑术中显影胆总管后邻近胆总管分离，没有大范围游离而损伤周围器官、血管。王潇宁等[10]使用荧光显影胆道发现术中可见变异胆管，本组样本量少，未发现变异胆管。

笔者手术体会：(1)由于复发性胆道结石合并AOSC时胆总管周围组织水肿明显，术中暴露胆道可从粘连较轻处向胆总管方向游离，判断邻近胆总管时经鼻胆引流管注射ICG，若无法显影，表明胆总管周围组织仍较厚，若局部荧光显影，可沿显影处扩大游离范围以暴露胆总管，无需完全游离粘连而延长手术时间；(2)留置鼻胆引流管会增加胆道探查难度，增加结石残留率，尤其鼻胆引流管末端弯曲处增加视野盲区，建议术中打开胆总管前壁后可暂时将鼻胆引流管前端放置于腹腔内，待探查取石结束后再放回胆总管。由于复发性胆道胆总管位置、形态有所改变，胆道探查应“一镜到底”，避免盲区残留结石，增加胆漏、再发胆管炎风险，本组9例患者均无结石残留。ICG荧光显像在临床应用中也有其局限性，杨雯雯等[11]研究表明，对于肝十二指肠韧带水肿超过10 mm的患者，ICG无法完全显示。

综上所述，对于能耐受全身麻醉的复发性胆道结石合并AOSC高龄患者，该方案可供临床医师选择，尤其对于结石较大者，保留了十二指肠乳头括约肌功能，降低结石复发率，值得推广，而对于无法耐受全身麻醉者，建议ENBD+ERCP/EST，对于通过经皮经肝十二指肠乳头肌扩张顺行排石术成功治疗胆管结石的患者，若无法行ERCP或LCBDE可考虑该方案。

参　考　文　献

[1] 郭强，钟锴，蒋铁民，等.经内镜胆道内支架放置术在老年急性梗阻性化脓性胆管炎中的应用价值[J].中华消化内镜杂志，2022，39(8)：645-649. DOI: 10.3760/cma.j.cn321463-20210913-00264.

[2] 孙晓萌，王国兴.血清钙水平与急性梗阻性化脓性胆管炎疾病严重程度的相关性[J].中国医师杂志，2021，23(10)：1448-1451，1456. DOI: 10.3760/cma.j.cn431274-20210421-00463.

[3] Zhai LL, Xiang F, Wang W, et al. Atypical presentations of coronavirus disease 2019 in a patient with acute obstructive suppurative cholangitis[J]. Clin Res Hepatol Gastroenterol, 2020, 44(6): e135-e140. DOI: 10.1016/j.clinre.2020.05.003.

[4] 林秋满，王桂良，吴灶璇，等.一步法LCBDE+LC和序贯二步法ERCP/EST+LC治疗胆囊结石合并胆总管结石有效性及安全性的Meta分析[J].中国全科医学，2021，24(14)：1805-1812. DOI: 10.12114/j.issn.1007-9572.2021.00.462.

[5] 王锦祥，郑俊城，洪旭雯，等.吲哚菁绿荧光影像引导在复杂肝胆道结石手术中胆道识别的临床应用研究[J].中国医学创新，2021，18(35)：123-126. DOI: 10.3969/j.issn.1674-4985.2021.35.030.

[6] Miura F, Okamoto K, Takada T, et al. Tokyo Guidelines 2018: initial management of acute biliary infection and flowchart for acute cholangitis[J]. J Hepatobiliary Pancreat Sci, 2018, 25(1): 31-40. DOI: 10.1002/jhbp.509.

[7] 张万岱.老年消化系疾病的中西医结合治疗[J].世界华人消化杂志，2003，11(7)：897-899. DOI: 10.3969/j.issn.1009-3079.2003.07.003.

[8] Lan Cheong Wah D, Christophi C, Muralidharan V. Acute cholangitis: current concepts[J]. ANZ J Surg, 2017, 87(7-8): 554-559. DOI: 10.1111/ans.13981.

[9] 武平，杨秀峰，折占飞，等.经皮经肝十二指肠乳头肌扩张顺行排石术治疗胆管结石的临床应用[J].中国现代普通外科进展，2023，26(10)：800-803. DOI: 10.3969/j.issn.1009-9905.2023.10.010.

[10] 王潇宁，吴硕东，韩金岩，等.荧光导航技术在防止胆道损伤、发现胆漏中的作用.中华医学杂志，2023，103(16)：1242-1244. DOI: 10.3760/cma.j.cn112137-20221023-02215.

[11] 杨雯雯，田宏伟，雷彩宁，等.吲哚菁绿荧光导航技术在腹腔镜肝胆胰外科手术中的研究进展[J].中国普通外科杂志，2021，30(8)：979-986. DOI: 10.7659/j.issn.1005-6947.2021.08.014.

(收稿日期：2024-11-27)