· 短 篇 论 著 · Brief Article ·

中国现代普通外科进展
Chin J Curr Adv Gen Surg

2025年11月 第28卷 第11期 Nov. 2025 Vol. 28 No. 11

腹腔镜辅助TaTME在低位直肠癌中的应用及预后分析

陈延敏 胡蓉 陈华 李鸿

常德市第一人民医院(中南大学湘雅医学院附属常德医院) 普通外科 (湖南 常德 415000)

【摘要】比较腹腔镜辅助经肛全直肠系膜切除术(Lap-TaTME)与传统腹腔镜全直肠系膜切除术(Lap-TME)治疗低位直肠癌的围手术期疗效及预后差异。采用前瞻性队列研究设计,纳入2019年6月—2022年2月收治的116例低位直肠癌患者,随机分为研究组(n=58,行Lap-TaTME治疗)与对照组(n=58,行Lap-TME治疗)。比较两组手术参数、术后并发症、术后恢复情况及肛门功能,并比较两组随访结果。两组均成功行手术治疗。与对照组相比,研究组手术时间、术后首次下床活动时间、住院时间均更短(P<0.05);术中出血量、住院费用均更少(P<0.05)。两组术中清扫淋巴结数目、切缘与肿瘤下缘距离、术后并发症发生率及术后排气时间差异无统计学意义(P>0.05)。术后肛门功能评估显示,与对照组比较,研究组Wexner评分更低(P<0.05),且研究组Kirwan分级中Ⅰ级占比更高(P<0.05)。随访期间,研究组术后肿瘤复发3例,远处转移2例;对照组术后肿瘤复发4例,远处转移3例;两组无进展生存率差异无统计学意义(P>0.05)。对于低位直肠癌患者,行Lap-TaTME术治疗能够显著缩短手术时间,减少术中出血,改善肛门功能,促进患者术后康复,降低治疗费用。

【关键词】低位直肠癌•腹腔镜•经肛全直肠系膜切除术•应用效果•预后

【中图分类号】R735.3^{+}7

【文献标识码】B DOI: 10.3969/j.issn.1009-9905.2025.11.011

【文章编号】1009-9905(2025)11-0893-04

直肠癌是我国常见的消化道恶性肿瘤,发病率和死亡率分别位居恶性肿瘤的第2位和第5位,年新发病例约55.5万,死亡病例约28.6万,已成为重大公共卫生问题[1-2]。60%~75%的直肠癌为低位直肠癌[3],因其解剖位置特殊,治疗面临诸多挑战。腹腔镜全直肠系膜切除术(laparoscopic total mesorectal excision, Lap-TME)作为标准术式,能在切除肿瘤的同时保留神经与器官功能,有助于患者术后恢复[4]。然而,在骨盆狭窄或肥胖患者中,Lap-TME存在操作困难、视野局限等问题,易导致切缘阳性、神经损伤及术后肛门功能障碍[5]。腹腔镜辅助经肛全直肠系膜切除术(laparoscopic-assisted transanal total mesorectal excision, Lap-TaTME)通过结合腹腔镜与经肛路径,实现了双向操作,有效弥补了单一入路的盲区,提升了下切缘评估准确性,并降低肛管括约肌及盆腔神经损伤风险[6]。然而,目前关于Lap-TME与TaTME在围手术期结果和长期生存方面的比较仍缺乏一致结论。因此,深入研究Lap-TaTME对低位直肠癌患者的疗效与预后,对提升临床治疗水平具有重要意义。

1 资料与方法

1.1 一般资料 前瞻性选取2019年6月—2022年2月在常德市第一人民医院(中南大学湘雅医学院附属常德医院)接受治疗的116例低位直肠癌患者作为研究对象,纳入标准:(1)经组织病理学确诊的直肠恶性肿瘤;(2)低位直肠癌(肿瘤下缘距肛缘≤6 cm);(3)年龄为18~80周岁;(4)美国麻醉医师协会分级Ⅰ~Ⅲ级,无手术绝对禁忌证;(5)术前未接受其他手术治疗、放化疗;(6)影像学评估未发现远处器官转移。排除标准:(1)存在严重感染或免疫系统疾病;(2)认知障碍,无法配合手术;(3)合并失代偿心血管疾病或肝肾

[基金项目]常德市科技创新项目(2024ZD270);国家临床重点专科重大科研专项(Z2023165)

[通信作者]李鸿,E-mail: 18890703626@163.com

功能衰竭；(4)合并其他恶性肿瘤病史；(5)合并肠梗阻或肠穿孔等急诊手术指征。随机将其分为研究组与对照组，每组各58例。两组基线特征差异无统计学意义(P>0.05)，具有可比性，见表1。本研究方案经医院伦理委员会审批通过(2024-104-02)。

表1 两组低位直肠癌患者基线资料比较

组别	例数	性别[例(%)]		年龄(岁，$\bar{x}\pm s$)	肿瘤直径(cm，$\bar{x}\pm s$)	BMI(kg/m^2，$\bar{x}\pm s$)	肿瘤下缘与肛缘距离(cm，$\bar{x}\pm s$)	肿瘤分期[例(%]		
		男	女					Ⅰ级	Ⅱ级	Ⅲ级
研究组	58	32(55.17)	26(44.83)	64.29±6.83	4.37±0.85	24.26±4.90	4.85±1.02	15(25.86)	30(51.72)	13(22.41)
对照组	58	35(60.34)	23(39.66)	65.07±6.57	4.51±0.83	25.14±2.10	4.92±0.97	17(29.31)	28(48.28)	13(22.41)
t/χ^2值		0.318		0.627	0.897	1.260	0.379	0.271		
P值		0.573		0.532	0.371	0.213	0.706	0.787		

1.2 方法 两组术前24 h均接受聚乙二醇口服溶液导泻以清洁肠道，手术采用全身麻醉，并于术中常规给予抗生素预防感染。对照组采用Lap-TME治疗，手术过程同既往文献报道[7]。

研究组采用Lap-TaTME治疗：患者取改良截石位，术中动态调整患者角度(腹腔期25°，经肛期15°)，全身麻醉成功后，建立气腹，腹腔镜操作采用五孔法布局。先行离断肠系膜下动脉，在根部结扎血管，闭合系统结扎、切断，并清扫周围淋巴结，从乙状结肠系膜根部开始，沿Toldt筋膜间隙向下细致游离直肠系膜，借助腹腔镜放大功能，清晰识别并保护输尿管、生殖血管等重要结构。在骶前间隙采用锐性分离技术，遵循全直肠系膜切除原则，保留盆筋膜脏层，游离至腹膜返折处，明确标记，作为与经肛操作会师的关键位点。经肛门置入专用肛门拉钩，充分扩张肛门，清晰暴露直肠下端。在齿状线以上1~2 cm处，使用高频电刀环形切开直肠黏膜，经此切口，利用专门的TaTME手术平台，向近端游离直肠系膜，游离时紧贴直肠壁，直视下精准分辨盆筋膜脏层与壁层间的疏松间隙，采用锐性分离，避免损伤周围重要结构，直至与腹腔镜下游离的直肠成功会师。会师后，使用切割闭合器切断直肠近端，将切除的直肠及肿瘤标本经肛门完整取出，将近端结肠经自然腔道下拉至肛门处，然后于肿瘤上方10 cm处切断结肠，严格遵循无瘤操作原则整块移除标本，双层连续缝合技术行结肠-直肠端端手工吻合术，吻合口完整性经气压试验验证。继而置入闭式负压引流管，经右侧腹壁Trocar孔引出，同时留置肛管减压，最后按解剖层次逐层关闭切口。

1.3 观察指标 (1)手术数据：记录两组手术时间、术中出血量、清扫淋巴结数量、切缘与肿瘤下缘距离。(2)术后转归：统计吻合口出血/瘘、肠梗阻、切口感染等并发症；记录术后首次排气时间、术后首次下床活动时间、住院时间及费用。(3)肛门功能：术后6个月采用Wexner评分系统[8]定量评估括约肌功能状态；同时应用Kirwan分级[9]评估控便效能，其中Ⅰ级为正常，Ⅱ级为对气体失禁，Ⅲ级为偶尔轻度污染衣裤，Ⅳ级为经常污染衣裤，Ⅴ级为完全便失禁。(4)随访情况：通过门诊复查结合电话随访等方式跟踪患者，系统记录肿瘤学转归指标(局部复发率、远处转移率)及生存预后(总生存期与无进展生存期)。术后6个月内每3个月进行1次随访，6个月后、3年内每6个月进行1次随访，3年后每1年进行1次随访，随访截止时间为2025年2月。

1.4 统计学处理 采用SSPS26.0软件，计量资料经K-S检验均呈正态分布，以$\bar{x}\pm s$表示，行独立样本t检验；计数资料以例数或百分比(%)表示，行χ^2检验，当理论频数1≤T<5时应用Yates校正，T<1时采用Fisher确切概率法，等级分布资料采用Mann-Whitney U检验；生存分析通过Kaplan-Meier法构建生存曲线，组间无进展生存率差异经Log-rank检验验证，所有假设检验均为双侧检验，显著性阈值设定为α=0.05。

2 结果

2.1 手术相关指标 与对照组比较，研究组手术时间更短(P<0.05)，术中出血量更少(P<0.05)。两组术中清扫淋巴结数量及切缘与肿瘤下缘距离情况比较，差异无统计学意义(P>0.05)。见表2。

表2 两组低位直肠癌患者手术相关指标比较($\bar{x}\pm s$)

组别	例数	手术时间(min)	术中出血量(mL)	术中清扫淋巴结数量(个)	切缘与肿瘤下缘距离(cm)
研究组	58	185.16±20.83	66.25±12.38	13.84±3.07	2.57±0.51
对照组	58	210.36±23.86	81.27±15.09	14.05±2.98	2.33±0.47
t值		6.059	5.861	0.374	1.757
P值		<0.001	<0.001	0.709	0.082

2.2 术后并发症情况 两组术后并发症、术后排气时间比较，差异无统计学意义(P>0.05)。与对照组比较，研究组术后首次下床活动时间、住院时间均更短(P<0.05)，住院费用更少(P<0.05)。见表3。

2.3 肛门功能 与对照组比较，研究组Wexner评

表3　低位直肠癌患者术后并发症及术后恢复情况

组别	例数	术后并发症[例(%)]		术后排气时间（d，$\bar{x}\pm s$）	术后首次下床活动时间（h，$\bar{x}\pm s$）	住院时间（d，$\bar{x}\pm s$）	住院费用（万元，$\bar{x}\pm s$）
		吻合口瘘	切口感染				
研究组	58	0	0	2.22±0.42	18.52±2.69	8.34±1.96	4.28±0.75
对照组	58	1(1.72)	1(1.72)	2.34±0.48	22.36±3.07	10.29±2.04	5.09±0.91
校正t值		1.009	1.009	1.433	7.165	5.249	5.231
P值		0.315	0.315	0.155	<0.001	<0.001	<0.001

分更低（P<0.05）；两组Kirwan分级比较差异有统计学意义（P<0.05），与对照组比较，研究组Kirwan分级中Ⅰ级占比更高（P<0.05）。见表4。

2.4　随访结果　随访期间研究组失访2例，对照组失访3例，其余患者均随访36~68个月，研究组平均（56.48±10.55）个月，对照组平均（55.36±10.27）个月，两组随访时间比较差异无统计学意义（t=0.579，P=0.564）。研究组术后肿瘤复发3例，远处转移2例；对照组术后肿瘤复发4例，远处转移3例。Kaplan-Meier结果显示两组无进展生存率比较差异无统计学意义（Log-rank χ^2=0.475，P=0.491）。见图1。

表4　低位直肠癌患者术后肛门功能比较

组别	例数	Wexner评分（分，$\bar{x}\pm s$）	Kirwan分级[例(%)]				
			Ⅰ级	Ⅱ级	Ⅲ级	Ⅳ级	Ⅴ级
研究组	58	4.84±0.92	38(65.52)[a]	15(25.86)	3(5.17)	1(1.72)	1(1.72)
对照组	58	7.83±1.23	14(24.14)	18(31.03)	9(15.52)	9(15.52)	8(13.79)
t/Z值		14.825			5.060		
P值		<0.001			<0.001		

a：与对照组比较，P<0.05。

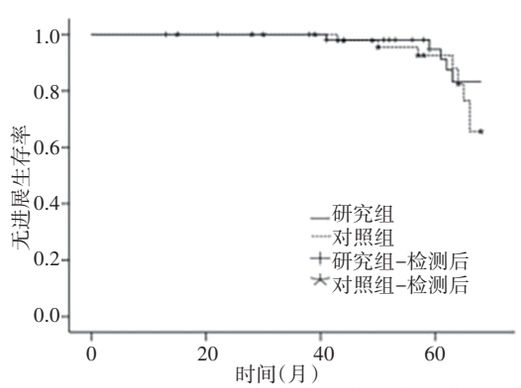

图1　Kaplan-Meier分析低位直肠癌患者无进展生存率

3　讨论

低位直肠癌的发生与遗传、生活方式等多种因素相关，早期症状隐匿，进展期可出现便血、排便习惯改变、腹痛等症状[10]。传统腹腔镜手术在肛门功能保护及术后恢复方面存在局限[11]。Lap-TaTME术式为低位直肠癌治疗提供新思路，但其对低位直肠癌的疗效及预后改善效果，相比传统经腹手术仍缺乏定论，有待进一步验证。

本研究显示，研究组手术时间及术中出血量均显著少于对照组（P<0.05），提示Lap-TaTME在低位直肠癌治疗中兼具时间效益与出血控制优势。传统Lap-TME在狭窄盆腔（尤其男性和肥胖患者）中视野受限明显[12]。难以精准辨识直肠系膜微细结构及血管走向，易致术中血管损伤[13]。而Lap-TaTME经肛操作，从下方为施术者提供逆向视角，通过经肛置入的特殊器械实现系膜精准暴露，避免非必要血管创伤[14]。同时，由于手术操作的精准性提高，手术步骤得以更加流畅地进行，进而显著缩短了手术时间[15]。

此外，本研究还显示，研究组术后首次下床活动时间、住院时间及费用均优于对照组（P<0.05），提示Lap-TaTME治疗低位直肠癌能够促进患者术后恢复，减少医疗支出。术后首次下床活动时间是衡量患者术后身体恢复状况的重要指标之一[16]。Lap-TaTME手术创伤相对较小，对患者身体的整体影响较轻，术后疼痛程度相对较低，患者能够更早地尝试下床活动，进而早期促进胃肠蠕动功能恢复，减少肠梗阻等消化系统并发症的发生风险，并且早期下床活动有助于促进血液循环，减少深静脉血栓形成的风险，有利于患者的整体康复，以此缩短患者住院时长[17]，住院费用降低与时间缩短及术后管理简化相关。本研究结果还显示，研究组Wexner评分低于对照组（P<0.05），Kirwan分级中Ⅰ级占比高于对照组（P<0.05），提示Lap-TaTME治疗低位直肠癌能够提高患者肛门功能及术后肛门控便能力。传统全直肠系膜切除因盆腔空间限制，易损伤肛管括约肌及神经丛，而经肛全直肠系膜切除通过肛-腹双向视野，直视精细结构，以“由下而上”路径实现精准切缘评估与系膜切除，避免括约肌牵拉和神经误伤。此外，经肛全直肠系膜切除在直视下完成超低位吻合，吻合线距齿状线1~2 cm，保留排便感受

器，避免传统腹腔镜吻合时的抵钉座偏移，维持肛门感觉功能，提升控便能力。

两组无进展生存率差异无统计学意义（$P>0.05$）。研究组术后肿瘤复发3例，远处转移2例；对照组术后肿瘤复发4例，远处转移3例；这说明Lap-TaTME治疗低位直肠癌虽能够提高术野清晰度，在一定程度上减少组织损伤，加快术后恢复，但手术入路革新尚未转化为生存获益[18-19]。因此，仍需要扩大样本量及延长随访进一步验证。

总之，采用Lap-TaTME治疗低位直肠癌能够显著缩短手术时间，降低术中出血量，加快患者术后恢复速度，降低治疗费用，但该术式技术水平要求高，需充分的术前准备，其对患者远期预后的影响有待于进一步验证。

参 考 文 献

[1] Affleck AG 4th, Herzig D. Total neoadjuvant therapy for rectal cancer [J]. Surg Clin North Am, 2024, 104(3): 609-617. DOI: 10.1016/j.suc.2023.11.010.

[2] 国家卫生健康委员会医政司,中华医学会肿瘤学分会.中国结直肠癌诊疗规范(2023版)[J].协和医学杂志,2023,14(4):706-733. DOI: 10.12290/xhyxzz.2023-0315.

[3] Li D, Xiong X, Diao P, et al. The review of modified intersphincteric resection in the treatment of ultra-low rectal cancer[J]. Curr Treat Options Oncol, 2025, 26(2): 84-91. DOI: 10.1007/s11864-025-01291-y.

[4] Seow W, Dudi-Venkata NN, Bedrikovetski S, et al. Outcomes of open vs laparoscopic vs robotic vs transanal total mesorectal excision (TME) for rectal cancer: a network meta-analysis[J].Tech Coloproctol, 2023, 27(5):345-360. DOI: 10.1007/s10151-022-02739-1.

[5] Teste B, Rullier E. Intraoperative complications during laparoscopic total mesorectal excision[J]. Minerva Surg, 2021, 76(4): 332-342. DOI: 10.23736/S2724-5691.21.08691-3.

[6] Zeng Z, Luo S, Zhang H, et al. Transanal vs laparoscopic total mesorectal excision and 3-year disease-free survival in rectal cancer: the talar randomized clinical trial[J]. JAMA, 2025, 333(9): 774-783. DOI: 10.1001/jama.2024.24276.

[7] 陈小伍，朱达坚，戎祯祥，等.腹腔镜全直肠系膜切除术手术技巧与手术副损伤的预防[J].中国微创外科杂志,2009,9(11):976-978. DOI: 10.3969/j.issn.1009-6604.2009.11.005.

[8] Wexner SD. Further validation of the Wexner incontinence score: a note of appreciation and gratitude[J]. Surgery, 2021, 170(1): 53-54. DOI: 10.1016/j.surg.2021.02.039.

[9] Kazi M, Jajoo B, Rohila J, et al. Functional outcomes after robotic or laparoscopic intersphincteric resection: an inverse probability weighting analysis[J]. Eur J Surg Oncol, 2023, 49(1): 196-201. DOI: 10.1016/j.ejso.2022.07.009.

[10] De Felice F, Miccini M, Botticelli A, et al. The multidisciplinary management of locally advanced rectal cancer[J]. Expert Rev Anticancer Ther, 2024, 24(7): 581-587. DOI: 10.1080/14737140.2024.2349137.

[11] Baird P, Steinke JD, Minnaar HS, et al. Assessment of quality of life in rectal cancer with organ-preservation treatment: Are we there yet? [J]. Clin Oncol (R Coll Radiol), 2023, 35(2): e110-e120. DOI: 10.1016/j.clon.2022.11.002.

[12] 龙飞，欧阳军，陈向恒，等.腹腔镜辅助经肛全直肠系膜切除术治疗中低位直肠癌的临床分析(附32例报告)[J].中国内镜杂志,2020,26(2):11-18. DOI: 10.3969/j.issn.1007-1989.2020.02.003.

[13] 卢臣，梁道明，向前明，等.腹腔镜辅助经肛全直肠系膜切除术治疗直肠癌的临床疗效分析[J].现代肿瘤医学,2023,31(4):686-689. DOI: 10.3969/j.issn.1672-4992.2023.04.017.

[14] Liu H, Zeng Z, Zhang H, et al. Morbidity, mortality, and pathologic outcomes of transanal versus laparoscopic total mesorectal excision for rectal cancer short-term outcomes from a multicenter randomized controlled trial[J]. Ann Surg, 2023, 277(1): 1-6. DOI: 10.1097/SLA.0000000000005523.

[15] Emile SH, Wignakumar A, Horesh N, et al. Outcomes of transanal total mesorectal excision compared to laparoscopic total mesorectal excision: a meta-analysis of randomized controlled trials[J]. Surgery, 2024, 175(2): 289-296. DOI: 10.1016/j.surg.2023.10.006.

[16] Serra-Aracil X, Zarate A, Bargalló J, et al. Transanal versus laparoscopic total mesorectal excision for mid and low rectal cancer (Ta-LaTME study): multicentre, randomized, open-label trial[J]. Br J Surg, 2023, 110(2): 150-158. DOI: 10.1093/bjs/znac324.

[17] Tejedor P, Arredondo J, Simó V, et al. The role of transanal compared to laparoscopic total mesorectal excision (taTME vs. lapTME) for the treatment of mid-low rectal cancer in obese patients: outcomes of a multicenter propensity-matched analysis[J]. Updates Surg, 2023, 75(8): 2191-2200. DOI: 10.1007/s13304-023-01676-4.

[18] 李璇，于和，王煦，等.4K腹腔镜辅助经肛全直肠系膜切除术治疗低位直肠癌的临床分析[J].局解手术学杂志,2023,32(11):1013-1016. DOI: 10.11659/jjssx.11E022086.

[19] 陆学安，李慧泉，彭献景.腹股沟疝术后静脉血栓栓塞症发生的危险因素[J].中国现代普通外科进展,2024,27(3):236-238. DOI: 10.3969/j.issn.1009-9905.2024.03.018.

（收稿日期：2025-07-20）