doi 10.12122/j.issn.1674-4500.2026.05.05 分子影像学杂志, 2026, 49(5): 594-603

瘤体联合瘤周影像组学模型可预测非小细胞肺癌免疫治疗疗效

文欣园[1,2],胡尹迪[1,2],李轶涵[1,2],游昕楠[1,2],谢 波[1,2],马宜传[2]
[1]蚌埠医科大学第一附属医院放射科,安徽 蚌埠 233004;[2]蚌埠医科大学研究生院,安徽 蚌埠 233000

摘要:目的 基于CT平扫及动脉期图像分别构建瘤内、瘤周(5、10、15 mm)及瘤内联合瘤周影像组学模型,探讨其对非小细胞肺癌(NSCLC)患者免疫治疗疗效的预测价值。**方法** 回顾性分析2020年1月~2024年1月在蚌埠医科大学第一附属医院接受免疫治疗且治疗前行胸部增强CT的非小细胞肺癌患者127例,收集患者的影像学资料,采用多输入(平扫、动脉期及二者联合)、多ROI(瘤内及瘤周5、10、15 mm)及多模型分析策略。本研究预先设定以平扫+动脉期联合图像中提取的瘤内及瘤周15 mm区域特征构建的模型为主要分析模型。使用uAI Research Portal软件在肿瘤最大截面勾画瘤体感兴趣区(ROI),并经过平台扩增得到瘤周5、10、15 mm的ROI,进行绝对值最大归一化处理,采用最小绝对收缩与选择算子回归及最大相关最小冗余算法筛选最优影像组学特征构建影像组学模型。在预处理后通过相同的算法建立模型并绘制ROC曲线,分析训练集和测试集ROC曲线下面积(AUC)、敏感度、特异度、准确率。**结果** 在不同瘤周扩增条件下,基于平扫、动脉期及两者联合图像,共构建了21个影像组学模型(瘤内、瘤周及联合模型)。所有模型均从2264个保留特征中经筛选后构建。其中,平扫联合动脉期影像的瘤内-瘤周15 mm联合模型性能最优,训练集的AUC值为0.8871(95% *CI*:0.8380~0.9362),测试集为0.7095(95% *CI*:0.5903~0.8286)。**结论** 结合CT平扫与动脉期图像的瘤内及瘤周(15 mm)影像组学特征,对预测NSCLC免疫治疗反应具有一定价值。
关键词:非小细胞肺癌;影像组学;免疫治疗;瘤周区域

Combined intratumoral and peritumoral radiomics model predicts immunotherapy efficacy in non-small cell lung cancer

WEN Xinyuan[1,2], HU Yindi[1,2], LI Yihan[1,2], YOU Xinnan[1,2], XIE Bo[1,2], MA Yichuan[2]
[1]Department of Radiology, The First Affiliated Hospital of Bengbu Medical University, Bengbu 233004, China; [2]Graduate School of Bengbu Medical University, Bengbu 233000, China

Abstract: Objective To investigate the predictive value of radiomics models based on non-contrast and arterial phase CT images of intratumoral, peritumoral (5, 10, 15 mm), and combined intratumoral-peritumoral regions for immunotherapy efficacy in patients with non-small cell lung cancer (NSCLC). **Methods** This retrospective study enrolled 127 patients with NSCLC who underwent immunotherapy and pre-treatment contrast-enhanced CT from January 2020 to January 2024 at the First Affiliated Hospital of Bengbu Medical University. A multi-input (non-contrast, arterial phase, and their combination), multi-region of interest (intratumoral, peritumoral 5, 10, 15 mm), and multi-model strategy was used for image analysis. The primary analytical model was pre-specified as the model constructed from intratumoral and 15 mm peritumoral features extracted from combined non-contrast and arterial phase images. Tumor regions of interest (ROIs) were delineated on the largest cross-sectional area using uAI Research Portal software. Peritumoral ROIs of 5, 10, 15 mm were generated via platform expansion. After absolute maximum normalization, optimal radiomic features were selected using LASSO regression and maximum relevance minimum redundancy algorithms to construct the radiomics model. Following preprocessing, models were developed using identical algorithms and ROC curves were plotted. Four metrics, including area under the curve (AUC), sensitivity, specificity, and accuracy, were analyzed for both the training and test sets. **Results** A total of 21 radiomics models (intratumoral, peritumoral, combined) were constructed based on non-contrast, arterial phase, and combined images under different peritumoral expansion conditions. All models were built following feature selection from an initial pool of 2264 features. The combined model using non-contrast plus arterial phase images with a 15 mm intratumoral-peritumoral region performed best, achieving an AUC of 0.8871 (95% *CI*: 0.8380-0.9362) in the training set and 0.7095 (95% *CI*: 0.5903-0.8286) in the test set. **Conclusion** Preliminary findings suggest that radiomics features combining intratumoral and peritumoral (15 mm) information from both non-contrast and arterial phase CT images may hold value for predicting immunotherapy response in NSCLC, potentially aiding clinical decision-making.
Keywords: non-small cell lung cancer; radiomics; immunotherapy; peritumoral region

肺癌由于其高发病率及高死亡率,其治疗方式一直是临床研究中继续功课的难题之一[1]。非小细胞肺癌(NSCLC)占肺癌的比例约为85%[2]。肿瘤的免疫治疗联合化疗已经成为晚期非小细胞肺癌的一级推荐治疗、Ⅱ期和Ⅲ期的二级推荐治疗[3]。相较于传统细胞毒性药物,酪氨酸激酶抑制剂能带来更好的临床结局,故被列为携带驱动基因突变患者的一线治疗选择[4]。然而,仍有大量患者不存在基因突变[5],这些患者可能受益于免疫检查点抑制剂(ICIs),特别是靶向程序性死亡受体-1(PD-1)及程序性死亡配体-1(PD-L1)通路的抗体,其可通过阻断肿瘤与T细胞间的免疫抑制信号,恢复机体

收稿日期:2025-09-11
基金项目:安徽省临床医学研究转化专项立项项目(202304295107020072)
作者简介:文欣园,硕士,住院医师,E-mail: wenxinyuan123@163.com
通信作者:马宜传,硕士,主任医师,教授,E-mail: 57688754@qq.com

的抗肿瘤免疫应答[6]。已有研究通过CT对瘤周区域进行量化分析，发现其有助于预测肿瘤侵袭性、气腔播散，尤其是预后结果，如从瘤体及瘤周区域提取的影像组学特征组合能够优化纯实性非小细胞肺癌的预后判断精度[7]。现阶段临床认可的预测性生物标志物包括PD-L1表达状态和微卫星不稳定性/错配修复缺陷，用于评估肿瘤对免疫检查点抑制剂的反应[8]。但其预测效能并不完美。因此迫切需要鉴定和开发用于免疫治疗的预测性生物标志物。

影像组学作为一种无创且高通量的成像技术，能够从医学图像中高效地提取出丰富的影像特征，成为预测NSCLC患者治疗疗效的常用方法，不仅可以将传统影像资料的定性分析变成定量分析，还可以通过提取影像特征来分析肿瘤表型，进而评估肿瘤异质性[9]。本研究旨在探索基于瘤体及联合不同瘤周区域的CT影像组学模型，以预测NSCLC患者免疫治疗的疗效，以期构建最佳瘤周区域模型，提高预测的准确性，为临床决策提供更为精细的指导。

1 资料与方法

1.1 一般资料

回顾性收集2020年1月~2024年1月在蚌埠医学院第一附属医院接受免疫治疗并经病理证实的150例非小细胞肺癌患者的临床资料。收集患者临床信息包括性别、年龄、吸烟史、TNM分期、淋巴结转移、肿瘤大小、治疗方式等。纳入标准：经病理证实的晚期非小细胞肺癌患者，在一线含铂化疗失败后，首次接受以PD-1/PD-L1抑制剂为基础、联合化疗及抗血管生成药物的“二线”系统治疗，并完成至少2个疗程(4~6周)的治疗；能够获取本次免疫联合治疗前、未接受过任何针对肺部原发灶的根治性手术或放疗情况下的胸部平扫CT图像的DICOM原始文件；拥有免疫治疗开始前15 d内及完成2个疗程治疗后(4~6周)的随访CT图像；允许既往接受过一线化疗及不同类别的抗血管生成药物，但需在本次治疗前停药≥4周。排除标准：CT图像质量差，干扰病灶分割；临床资料不完整或无法获取；未完成免疫治疗；病理学资料不全。最终纳入患者127例。

为明确治疗背景，具体方案分布如下：免疫检查点抑制剂：信迪利单抗(n=45)、替雷利珠单抗(n=47)、卡瑞丽珠单抗(n=35)。化疗方案：主要为培美曲塞联合铂类(n=42)、紫杉醇/白蛋白紫杉醇联合铂类(n=56)、吉西他滨联合铂类(n=29)。抗血管生成药物：贝伐珠单抗(n=62)、安罗替尼(n=47)、仑伐替尼(n=18)。治疗方案的选择由多学科团队根据患者体力状况、药物可及性及一线治疗史综合决定。本研究中心在观察期内，所有符合入组标准的患者其二线免疫治疗方案均统一使用PD-1抑制剂。因此，本研究排除了因免疫药物类型(PD-1 *vs* PD-L1)不同可能带来的疗效异质性。在进行临床资料分析时，将“是否联合贝伐珠单抗”作为强制纳入的协变量。

127例患者中，男性106例，女性21例，按照实体瘤疗效评价标准(RECIST)1.1版规定分组后，阳性组66例，阴性组61例；有吸烟史患者37例，无吸烟史90例；鳞癌53例，腺癌74例。将患者按7∶3的比例分为训练组及测试组，其中训练组为89例，包括阳性患者46例，阴性患者43例；测试组为38例，包括阳性患者20例，阴性患者18例。患者年龄范围为51~86岁。本研究为回顾性研究，研究方案由蚌埠医科大学第一附属医院临床医学研究伦理委员会批准，豁免知情同意[审批号：(2023)KY033]，授权课题组使用去标识化的影像与临床数据进行分析。

1.2 CT扫描方法

患者采取仰卧体位，利用64排及Revolution 256排高端螺旋CT扫描设备(GE)进行诊断。检查手段为胸部增强CT扫描，要求患者在深吸一口气后保持屏息状态，直至完成自肺尖至肺底的整个肺部扫描区域。2台CT扫描仪的扫描参数均维持统一标准：专注于肺部的平扫区域，具体参数配置为：管电流范围150~320 mA，管电压120~140 kV，层厚、层间距5 mm，矩阵512×512。增强扫描：对比剂用量碘海醇80~100 mL，注射速率2.5~3.5 mL/s，层厚、层间距5 mm，矩阵512×512。注射对比剂25~35 s后采集动脉期增强CT扫描图像。将获得的影像学数据上传至工作站行后处理。

1.3 分组标准

根据RECIST 1.1版，将患者分为有效组[包括实现完全缓解(CR)患者和部分缓解(PR)的患者]和无效组[包括病情稳定(SD)的患者和疾病进展(PD)的患者]。对于首次评估即判定为PD的患者，若其临床状况(如体力评分、症状、肿瘤标志物)与影像学发现不符，则强制要求在4~8周后进行确认扫描。仅当确认扫描证实为持续性进展时，才最终判定为PD并归入无效组。

1.4 疗效判定盲法及影像数据采集方法

基线CT为首次用药前28~7 d。首次疗效评估CT为首次用药后第6~8周完成。疗效判定的盲法：将所有参与患者的基线及随访CT图像上传至中心服务器，移除图像中所有包含患者身份信息、治疗分组、采集日期的标签，由2位不了解患者临床情况、治疗方案和采集时间顺序的影像科主治医师(均具有5年以上工作经验)，根据RECIST 1.1标准进行独立评估，如2位评审专家的结果不一致，则提交至第3位有10年以上工作经验的影像科副主任医师进行独立的盲态仲裁，该裁定结果为最终结果。

本研究用于特征提取的基线CT扫描，规定在二线免疫联合治疗方案开始前28~7 d完成。因此时间窗相对较宽，特别是在二线治疗背景下，为尽可能保证影像能反映治疗前的稳态，采取以下质控措施。排除明确进展期影像：通过查阅病历，排除了在本次基线CT扫描后、治疗开始前，因明确临床症状恶化而紧急进行了额外扫描的患者，确保纳入的基线影像是距离治疗决策最近的稳定状态评估。记录与排除桥接治疗：通过病历回顾，明确记录了在基线CT扫描后至治疗开始前，患者是否接受了任何可能影响肿瘤状态或免疫系统的干预，包括但不限于：姑息性放疗、系统性糖皮质激素（泼尼松等效剂量>10 mg/d）、非甾体抗炎药或抗生素。接受此类桥接治疗的患者被排除在最终分析之外。

1.5 图像分割及预处理

1.5.1 图像分割　由于平扫期及动脉期病灶显示更清楚，因此勾画时选取肺肿瘤最大横截面2D纵隔窗平扫及动脉期图像，先由1位具有5年工作经验的的影像诊断医师，在uAI Research Portal（https://urp.united-imaging.com/）软件上对每位患者肺部病灶感兴趣区（ROI）进行图像勾画，后由2位拥有20年以上影像诊断工作经验的主任医师进行审核及校对，以确保勾画的完整性及可靠性。先标准化图像灰度，设定图像的窗位为40 HU，窗宽为400 HU，沿着肿瘤的边缘进行精确的手动描绘与ROI分割（图1、2）。

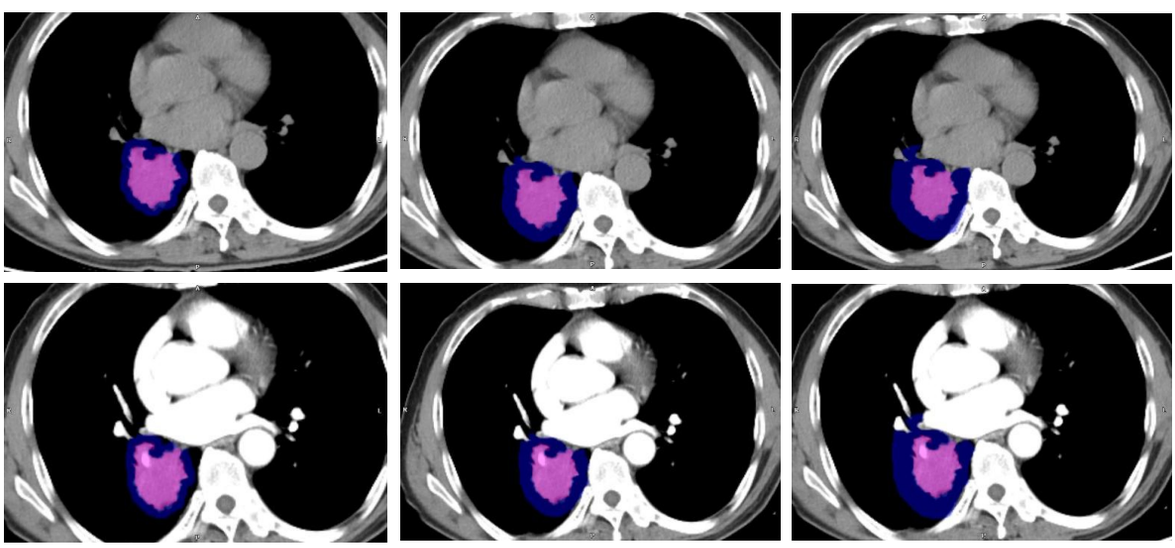

图1 免疫治疗无应答患者的瘤内及瘤周(5, 10, 15 mm)感兴趣区分割展示

Fig.1 Delineation of regions of interest within the tumor and in its periphery (5, 10, 15 mm) in a patient who did not respond to immunotherapy. Above: Unenhanced CT scan. Below: Contrast-enhanced CT scan. The purple contour represents the intratumoral volume, and the blue contour represents the peritumoral volume.

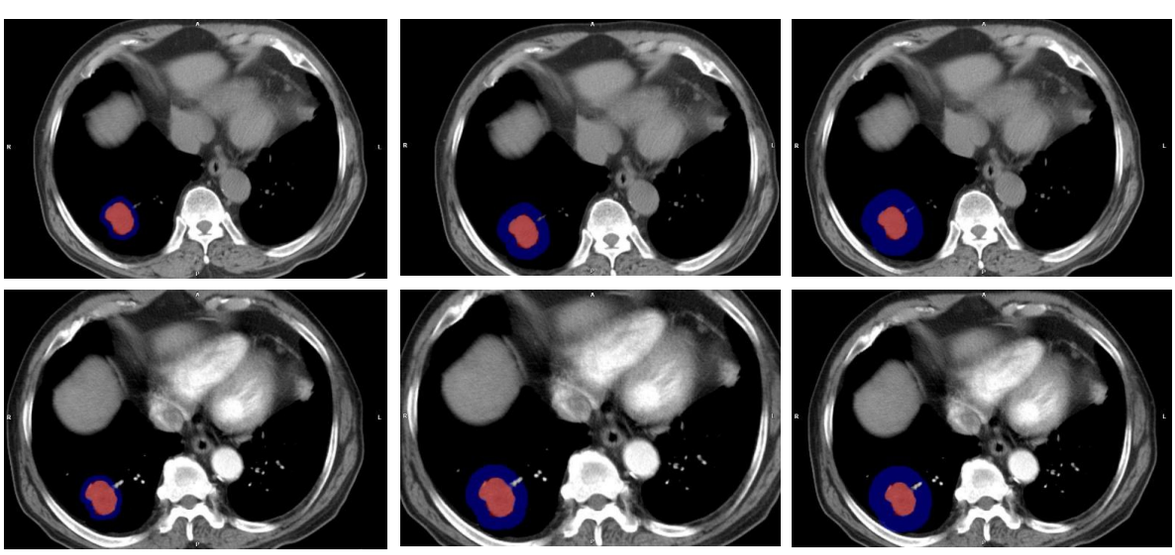

图2 免疫治疗应答患者的瘤内及瘤周(5, 10, 15 mm)感兴趣区分割展示

Fig.2 Delineation of regions of interest within the tumor and in its periphery (5, 10, 15 mm) in a patient who responded to immunotherapy. Above: Unenhanced CT scan. Below: Contrast-enhanced CT scan. The red contour represents the intratumoral volume, and the blue contour represents the peritumoral volume.

1.5.2 图像预处理及特征稳定分析 本研究遵循影像组学标准化倡议对图像预处理与特征提取，对所有ROI进行了如下标准化预处理：将所有CT图像的体素尺寸重采样至各向同性的1.0 mm×1.0 mm×5.0 mm，重采样过程采用BSpline算法；对于平扫图像：采用固定的截断范围[-150, 250] HU。对于动脉期图像：对每位患者，计算其肿瘤实质ROI内所有体素强度的第98百分位数，将该值作为该患者动脉期图像的个体化截断上限。截断下限统一设置为-150 HU。将上述确定的强度范围，线性映射并离散化为32个等宽的灰度级(Bin)。

使用uAI Research Portal软件基于勾画的肿瘤ROI生成不同范围的瘤周区域。具体流程与质控：采用2D模式，在每个包含肿瘤的轴位切片上，将肿瘤轮廓在图像平面内向外均匀扩张5、10、15 mm，以生成不同距离的初始瘤周区域。为保证瘤周区域主要反映肿瘤相关的肺实质及间质改变，扩张轮廓以肺窗图像上的肺实质边界为限。当轮廓触及肺-胸膜界面(包括纵隔胸膜、叶间胸膜)时，即停止向外扩张，并沿肺实质内表面调整，确保区域不包含胸腔积液、胸壁或纵隔结构。对于邻接肺门或大血管的肿瘤，轮廓自动避开这些主要非肿瘤结构。非肿瘤组织的标准化处理：对上述生成的瘤周区域，由1位放射科医师(医师A)在纵隔窗图像上进行审阅，并依据预设标准(消除管径>2 mm的清晰血管断面、骨骼及明显钙化灶)手动消除不相关的高密度组织。为评估该操作的主观变异，随机抽取30例患者，由另一位医师(医师B)独立执行相同的消除操作。计算两者处理后提取的关键瘤周纹理特征的一致性。最终ROI定义：经上述处理后，得到3个距离(5、10、15 mm)的瘤周ROI。将原始肿瘤ROI分别与3个瘤周ROI合并，生成对应的瘤内联合瘤周ROI所有ROI均进行标签化处理，用于后续特征提取。记录每个瘤周ROI的“有效体积”(即受解剖约束后的实际体积)，以用于后续分析。此处的2D模式指扩张操作独立应用于每个二维轴向切片，而非在三维空间中进行体积扩张。

为筛选出对勾画变异不敏感的特征，本研究进行了内部稳定性分析。随机选取30例患者，由同一位放射科医师在2周后对肿瘤区域进行再次勾画。计算所有特征在2次勾画间的组内相关系数[ICC，采用ICC(2,1)模型]。仅保留ICC>0.75的特征进入后续分析，以确保所选特征具有良好到优秀的稳定性。最终保留了2264个特征纳入本研究。

1.6 模型构建及比较

1.6.1 预设主要分析与次要分析 主要分析：预先设定基于平扫+动脉期联合图像以及瘤体联合瘤周15 mm区域(即瘤内+瘤周15 mm)所构建的联合模型为本研究旨在验证的主要模型。生物学依据：双期扫描能提供更丰富的血流动力学信息，选择瘤周15 mm的生物学依据是，该范围可能更充分地捕获肿瘤引起的宿主间质反应、免疫细胞浸润及血管生成等微环境改变的信号。

次要分析：本研究同时构建其他所有可能的组合模型(共21个)，包括单一期相(平扫或动脉期)、单一区域(仅瘤内或仅瘤周)以及其他瘤周距离(5、10 mm)的模型作为探索性比较。主要模型与关键探索性模型(如仅瘤内模型、仅瘤周模型)在测试集上的性能通过DeLong检验比较AUC差异，以量化联合策略带来的增益是否有统计学意义。

1.6.2 影像组学特征提取及模型构建 在uAI Research Portal(20250430)平台上提取影像组学特征，采用随机法将数据集按照7:3分成训练集和测试集，所有分析均在训练集内进行，以严格避免数据泄露。在训练集上，使用绝对值最大归一化方法对特征进行归一化处理，并将同样的参数应用于测试集。随后，首先采用最小冗余最大相关性算法对标准化后的高维特征进行初步筛选。设置算法输出特征数为50，以在保留大部分信息的同时大幅降低维度。将最小冗余最大相关性算法筛选出的50个特征纳入最小绝对收缩与选择算子回归。最终，保留系数非零的特征，并以其对应的系数构建逻辑回归模型。对于分类器的选择，初步选择了决策树(DT)、逻辑回归(LR)、支持向量机(SVM)和3种分类器，所有模型在相同的训练集上进行测试，最后的结果显示，决策树模型拥有较好的性能(AUC=0.8662 *vs* 0.7774 *vs* 0.7964)，最后采用决策树模型对数据进行训练和测试。

1.7 统计学分析

采用SPSS24.0进行统计学分析，连续型变量先采用正态分布检查，符合正态分布的数据以均数±标准差表示，组间比较采用*t*检验；不满足正态分布的数据以中位数(上下四分位数)表示，组间比较采用Mann-Whitney *U*检验。对于分类变量以百分比表示，组间比较采用χ^2检验，在样本量较小时采用Fisher's确切概率检验。以*P*<0.05为差异有统计学意义。在uAI Research Portal(20250430)平台构建影像组学模型并绘制ROC、校准曲线、决策曲线。

2 结果

2.1 临床资料比较

阳性组与阴性组吸烟史、NLR、PLR的差异有统计学意义(*P*<0.05)，年龄、性别、组织学类型等指标的差异无统计学意义(*P*>0.05，表1)。

2.2 影像组学特征筛选结果

通过特征筛选，主模型影像组学特征保留了10个最优影像组学特征，其中包括1个一阶特征，9个纹理特征，一阶特征为第90位百分数，纹理特征包括灰度尺寸区域矩阵(GLSZM)、灰度游程矩阵(GLRLM)、灰度依赖矩阵(GLDM)。GLSZM中的小区域低灰度级强调绝对值最大。主模型影像组学特征(图3)。

表1 免疫治疗阳性及阴性患者临床资料比较

Tab.1 Comparison of clinical data between patients with positive and negative immunotherapy responses

Characteristic	Positive group (*n*=66)	Negative group (*n*=61)	*P*
Age (year)	66(58.75-70.00)	66(58.00-73.00)	0.524
Gender			0.062
Male	59(89.4)	47(77)	
Female	7(10.6)	14(23)	
Smoking			0.025
Yes	25(37.9)	12(19.7)	
No	41(62.1)	49(80.3)	
Histological type			0.580
Squamous cell carcinoma	26(39.4)	27(44.3)	
Adenocarcinoma	40(60.6)	34(55.7)	
Bevacizumab combination			0.790
Yes	42(63.6)	20(32.8)	
No	24(36.4)	41(67.2)	
Neutrophils ($\times10^9$/L)	5.09(3.66-6.775)	4.56(2.92-5.75)	0.091
Lymphocytes ($\times10^9$/L)	1.43(1.21-1.98)	1.57(1.24-2.18)	0.472
Platelets ($\times10^9$/L)	244.50(205.25-292.50)	236.00(184.00-295.00)	0.534
CEA (ng/mL)	4.71(2.26-8.00)	4.08(1.73-14.48)	0.623
CYFRA21-1 (ng/mL)	5.02(2.56-9.93)	5.55(2.36-9.66)	0.855
proGRP (pg/mL)	0.04(0.03-0.05)	0.04(0.03-0.05)	0.947
NLR	3.145(2.31-5.33)	2.89(1.84-3.95)	0.048
PLR	120.51(92.44-182.23)	161.99(127.09-216.94)	0.001

CEA: Arcinoembryonic antigen; CYFRA21-1: Cytokeratin 19 fragment antigen 21-1; ProGRP: pro-gastrin-releasing peptide; NLR: Neutrophil-to-lymphocyte ratio; PLR: Platelet-to-lymphocyte ratio.

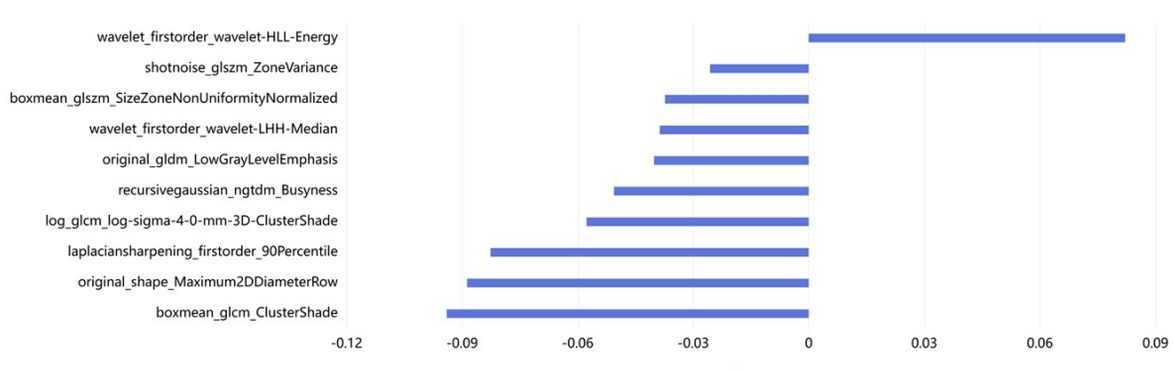

图3 主模型影像组学特征

Fig.3 Peritumoral radiomics features of main model.

2.3 影像组学模型训练结果

训练组与测试组的模型预测性能(AUC、敏感度、特异度、准确率,表2、3)。其中平扫联合动脉期瘤内及瘤周15 mm图像模型(最佳模型)效果更佳(图4)。平扫联合动脉期瘤周15 mm模型(对照模型)的AUC值次之。校准曲线显示,最佳模型在测试组中表现出更优的校准度,而对照模型存在一定程度的预测高估(图5)。DCA结果显示,在大部分阈值概率范围内,最佳模型具有更突出的临床净收益表现(图6)。DeLong检验结果显示,最佳模型的预测性能更优(AUC:0.8871 *vs* 0.8637,*P*=0.039)。

3 讨论

NSCLC的治疗及预后一直是临床研究中的重点,针对PD-1或PD-L1的免疫检查点抑制剂已成为没有靶向治疗选择的患者的主要治疗方法。但并不是所有的

表2 21个影像组学模型训练集各项指标及其95% *CI*

Tab.2 Performance metrics with 95% *CI* of the 21 radiomics models in the training set

Model	AUC	95% *CI*		Sensitivity	95% *CI*		Specificity	95% *CI*		Accuracy	95% *CI*	
		Lower	Upper		Lower	Upper		Lower	Upper		Lower	Upper
Intratumoral												
Non-contrast phase	0.7505	0.6503	0.8507	0.7000	0.5044	0.8459	0.6379	0.5006	0.7569	0.6591	0.5740	0.7371
Arterial phase	0.7930	0.7012	0.8847	0.6667	0.5149	0.7919	0.7500	0.5848	0.8675	0.7045	0.6199	0.7796
Combined phase	0.8477	0.7930	0.9024	0.7342	0.6209	0.8244	0.7245	0.6235	0.8076	0.7288	0.6466	0.8013
Peritumoral 5 mm												
Non-contrast phase	0.7798	0.6843	0.8752	0.6667	0.5036	0.7996	0.6957	0.5408	0.8180	0.6818	0.5981	0.7569
Arterial phase	0.7780	0.6801	0.8758	0.8485	0.6733	0.9428	0.7455	0.6073	0.8491	0.7841	0.7024	0.8506
Combined phase	0.7783	0.7110	0.8455	0.6933	0.5748	0.7919	0.6765	0.5757	0.7638	0.6836	0.5998	0.7585
Peritumoral 10 mm												
Non-contrast phase	0.7262	0.6208	0.8316	0.6410	0.4715	0.7832	0.6531	0.5029	0.7794	0.6477	0.5620	0.7265
Arterial phase	0.6693	0.5697	0.7688	0.6383	0.4848	0.7694	0.7073	0.5426	0.8335	0.6705	0.5859	0.7484
Combined phase	0.8637	0.8102	0.9172	0.7831	0.6765	0.8631	0.7872	0.6883	0.8622	0.7853	0.7036	0.8518
Peritumoral 15 mm												
Non-contrast phase	0.7842	0.6883	0.8800	0.7209	0.5610	0.8417	0.7556	0.6014	0.8661	0.7386	0.6569	0.8104
Arterial phase	0.7324	0.6426	0.8222	0.8065	0.6194	0.9188	0.7018	0.5643	0.8120	0.7386	0.6569	0.8104
Combined phase	0.8656	0.8127	0.9185	0.7531	0.6425	0.8392	0.7500	0.6493	0.8303	0.7514	0.6702	0.8216
Intratumoral + peritumoral 5 mm												
Non-contrast phase	0.7769	0.6804	0.8734	0.7500	0.5625	0.8787	0.6786	0.5391	0.7935	0.7045	0.6199	0.7796
Arterial phase	0.7195	0.6122	0.8267	0.6667	0.4895	0.8090	0.6538	0.5084	0.7767	0.6535	0.5676	0.7324
Combined phase	0.8472	0.7903	0.9041	0.7879	0.6666	0.8752	0.7027	0.6074	0.7838	0.7345	0.6525	0.8069
Intratumoral + peritumoral 10 mm												
Non-contrast phase	0.7474	0.6457	0.8491	0.6410	0.4715	0.7832	0.6531	0.5029	0.7794	0.6477	0.5620	0.7265
Arterial phase	0.6115	0.493	0.7301	0.6538	0.4437	0.8206	0.5968	0.4646	0.7170	0.7614	0.6815	0.8303
Combined phase	0.8485	0.7934	0.9035	0.7283	0.6238	0.8133	0.7882	0.6835	0.8664	0.7571	0.6758	0.8267
Intratumoral + peritumoral 15 mm												
Non-contrast phase	0.7521	0.6504	0.8537	0.6667	0.5036	0.7996	0.6957	0.5408	0.818	0.6818	0.5981	0.7569
Arterial phase	0.7847	0.6897	0.8797	0.6944	0.5173	0.8308	0.6731	0.5278	0.7928	0.6818	0.5981	0.7569
Combined phase	0.8871	0.838	0.9362	0.8082	0.6958	0.8875	0.7500	0.6538	0.8274	0.8136	0.7375	0.8738

患者都对免疫抑制剂敏感，有研究指出对免疫治疗有持久反应的仍然只有少数患者（20%~30%）[10]。目前，PD-L1表达水平、微卫星不稳定性状态以及肿瘤突变负荷等生物标志物已被批准用于临床预测肿瘤对ICIs的反应[11, 12]。也有研究表明，影像组学通过高通量方法对CT图像特征进行提取，可以作为一种无创性手段来识别与免疫检查点抑制反应相关的生物学信息[13, 14]。尽管高肿瘤突变负担与ICIs的疗效正相关，但该参数并不是选择ICIs治疗患者的完美生物标记物[15, 16]。因此，识别和开发免疫治疗的预测性生物标记物是一个重要而迫切的需要。此外，结合不同的生物标记物来降低与每个生物标记物相关的假设风险可以提高预测的性能[17]。本研究旨在探究瘤内及联合不同瘤周的影像组学模型对NSCLC患者免疫治疗的预测效能，进而对临床治疗及预后提供一定的帮助，结果显示在平扫联合动脉期瘤内瘤周15 mm条件下获得最优模型，训练集的AUC值、敏感度、特异度、准确率为0.8871（0.8380~0.9362）、0.8082、0.7500、0.8136，测试集为0.7095（0.5903~0.8286）、0.6538、0.6078、0.6753。此外，DeLong检验显示，最优模型的性能由于对照模型，（AUC：0.8871 *vs* 0.8637；ΔAUC=0.0234，*P*=0.039）。它支持了“融合CT多期相信息可能有助于优化影像组学预测模型”这一研究方向，并为我们所提出的“瘤内联合瘤周”分析策略提供了进一步的内部数据支持，整合瘤内与瘤周区域的异质性信息，可以提供比单独分析瘤周环境更全面、更稳健的预测信号，这与肿瘤免疫微环境在空间上具有连续

表3 21个影像组学模型测试集各项指标及其95% *CI*

Tab.3 Performance metrics with 95%*CI* of the 21 radiomics models in the test set

Model	AUC	95% *CI*		Sensitivity	95% *CI*		Specificity	95% *CI*		Accuracy	95% *CI*	
		Lower	Upper		Lower	Upper		Lower	Upper		Lower	Upper
Intratumoral												
Non-contrast phase	0.6263	0.4454	0.8072	0.6667	0.3869	0.8701	0.6250	0.4076	0.8045	0.6410	0.5560	0.7196
Arterial phase	0.6658	0.4925	0.8391	0.5455	0.3267	0.7493	0.5882	0.3345	0.8057	0.5641	0.4769	0.6484
Combined phase	0.7669	0.6599	0.8739	0.6774	0.4854	0.8268	0.6522	0.4968	0.7823	0.6623	0.5769	0.7400
Peritumoral 5 mm												
Non-contrast phase	0.6237	0.4383	0.8091	0.6875	0.4148	0.8787	0.6522	0.4282	0.8281	0.6667	0.5815	0.7440
Arterial phase	0.6763	0.5054	0.8472	0.6000	0.3641	0.8002	0.6316	0.3863	0.8277	0.6154	0.5292	0.6961
Combined phase	0.7014	0.5836	0.8192	0.6000	0.4339	0.7472	0.6667	0.4895	0.8090	0.6316	0.5460	0.7109
Peritumoral 10 mm												
Non-contrast phase	0.6342	0.4547	0.8137	0.6471	0.3862	0.8474	0.6364	0.4083	0.8197	0.6410	0.5560	0.7196
Arterial phase	0.5579	0.3922	0.7236	0.5556	0.3135	0.7760	0.5714	0.3444	0.7741	0.5641	0.4769	0.6484
Combined phase	0.7146	0.5991	0.8301	0.6341	0.4692	0.7743	0.7143	0.5348	0.8476	0.6711	0.5859	0.7484
Peritumoral 15 mm												
Non-contrast phase	0.6289	0.4480	0.8099	0.5556	0.3135	0.7760	0.5714	0.3444	0.7741	0.5641	0.4769	0.6484
Arterial phase	0.6263	0.4711	0.7815	0.6250	0.3587	0.8372	0.6087	0.3878	0.7953	0.6154	0.5292	0.6961
Combined phase	0.7020	0.5854	0.8187	0.6053	0.4345	0.7551	0.6410	0.4715	0.7832	0.6234	0.5375	0.7038
Intratumoral + peritumoral 5 mm												
Non-contrast phase	0.6237	0.4442	0.8032	0.5833	0.2860	0.8350	0.5556	0.3564	0.7396	0.5641	0.4769	0.6484
Arterial phase	0.6444	0.4616	0.8273	0.5625	0.3055	0.7925	0.5909	0.3668	0.7852	0.5000	0.4154	0.6846
Combined phase	0.7049	0.5868	0.8230	0.7826	0.5579	0.9171	0.6604	0.5164	0.7811	0.6974	0.6126	0.7723
Intratumoral + peritumoral 10 mm												
Non-contrast phase	0.6868	0.5180	0.8557	0.5882	0.3345	0.8057	0.5909	0.3668	0.7852	0.5897	0.5025	0.6731
Arterial phase	0.5987	0.4137	0.7837	0.7500	0.3558	0.9555	0.5806	0.3926	0.7493	0.5897	0.5025	0.6731
Combined phase	0.7194	0.6014	0.8375	0.6897	0.4905	0.8402	0.6596	0.5060	0.7872	0.6711	0.5859	0.7484
Intratumoral + peritumoral 15 mm												
Non-contrast phase	0.6342	0.4519	0.8166	0.8000	0.4422	0.9646	0.6207	0.4236	0.7870	0.6154	0.5292	0.6961
Arterial phase	0.6132	0.4239	0.8024	0.5789	0.3397	0.7888	0.6000	0.3641	0.8002	0.5897	0.5025	0.6731
Combined phase	0.7095	0.5903	0.8286	0.6538	0.4437	0.8206	0.6078	0.4612	0.7383	0.6753	0.5905	0.7513

性和异质性的生物学认知是相符的。然而，AUC的差异是否具有普适的临床意义，以及该联合模型能否在更广泛的人群中稳定地提供增量价值，仍有待于大规模、前瞻性、多中心的研究来最终证实。

影像组学的概念在2012年被首次提出，实体癌在基因、蛋白质、细胞、微环境、组织和器官等不同水平上具有极大的时空异质性[18]，而影像组学作为一种从放射图像中高通量提取图像特征的预测指标，具有以非侵入性方式捕捉肿瘤内异质性的能力。随着影像组学的发展，国内外研究也不再局限于肿瘤内的探讨，而是将目光转向了瘤周影像学特征。瘤周特征可以定量分析肿瘤微环境的异质性、侵袭性，反映肿瘤微环境中的生物学行为，并与瘤内特征结合可提高相关诊断与预测的准确性[19]。有研究表明，在非小细胞肺癌中，瘤周微淋巴管密度与预后不良相关[20]；有研究显示，NSCLC组织标本瘤周间隙中的肿瘤相关炎症细胞（TAIC）数量高于肿瘤内区域，而TAIC数量较多与提高复发生存率有关[21]。有研究通过瘤内、瘤周15 mm影像组学特征构建定量影像组学评分实现对接受辅助化疗的临床Ⅰ、Ⅱ期NSCLC患者疗效反应预测，在最终纳入的13个影像组学特征中，10个特征来自瘤周区域[22]。有学者评估瘤内、瘤周3 mm、瘤周3~9 mm影像组学特征预测晚期NSCLC的远处转移，结果显示瘤周3 mm组学模型性能最佳[23]。这些研究均表明，瘤周的影像学特征在预测NSCLC治疗及预后方面具有一定的价值。有研究显示将肿瘤体积向外分别膨胀3、5、7 mm分别记为GTPV3、

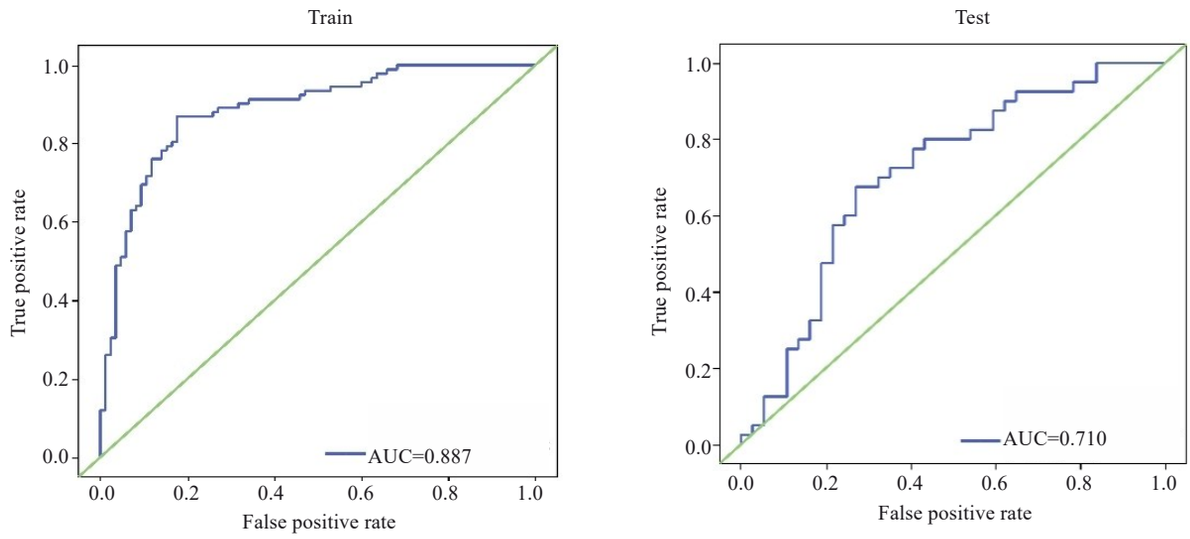

图4 平扫联合动脉期瘤内及瘤周15 mm影像组学模型

Fig.4 Radiomics model for intratumoral and peritumoral 15 mm regions based on combined plain scan and contrast-enhanced scan. In the training cohort, the AUC value was 0.8871(0.8380-0.9362), compared to 0.7095(0.5903-0.8286) in the testing cohort. The green solid line represents the reference line (AUC=0.5), and the blue solid line indicates the model's ROC curve.

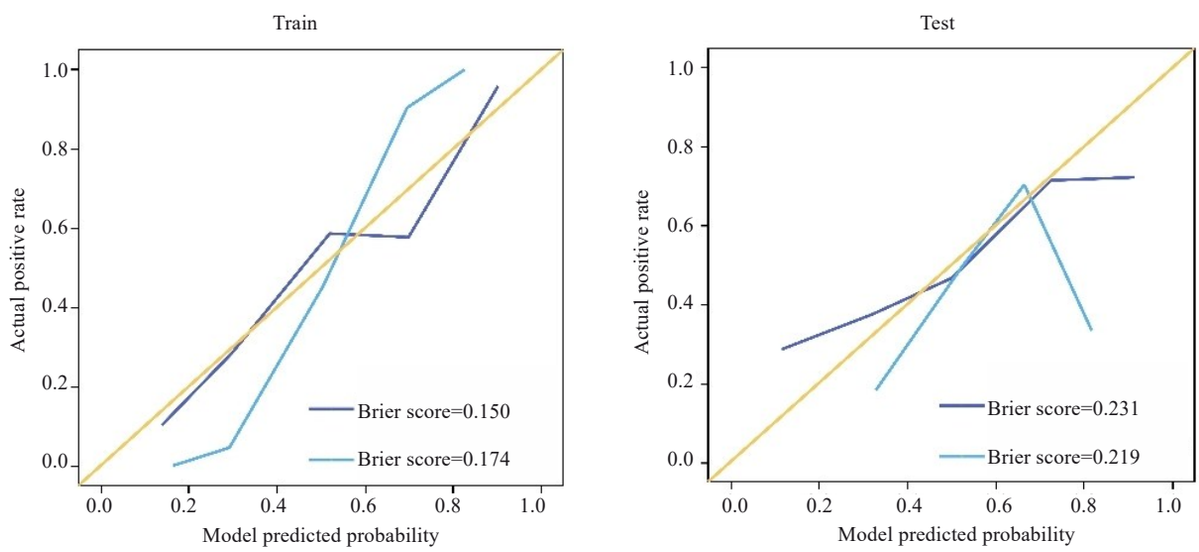

图5 平扫联合动脉期瘤内及瘤周15 mm模型与平扫联合动脉期瘤周15 mm模型校准曲线比较

Fig.5 Calibration curve comparison: integrated non-enhanced and arterial phase model incorporating both tumor core and 15 mm peritumoral area versus model with exclusively 15 mm peritumoral region. The yellow solid line represents the ideal calibration line (predicted probability=actual probability). The solid blue line represents the optimal model, and the solid purple line represents the reference model.

GTPV5及GTPV7筛选影像特征并建立模型,以此预测早期肺腺癌淋巴血管浸润的价值,结果显示瘤内及瘤周CT影像组学联合临床特征术前预测早期肺腺癌淋巴血管浸润效能良好[24],这与本研究结果相似;但该研究也发现GTPV5影像组学模型效能良好,与本研究结果不符,这可能是由于本研究为单中心的回顾性研究以及样本量偏少,造成了一定的样本偏差。

本研究收集了患者首次免疫治疗前淋巴细胞计数、中性粒细胞计数和血小板计数,并计算出NLR和PLR,发现NLR及PLR的差异有统计学意义。研究表明,炎症反应对于肿瘤的发生发展乃至于免疫治疗疗效都有着不可忽视的影响[25];有研究分析了血清生物标志物动态变化在预测晚期NSCLC患者对免疫治疗的反应和预后方面的效率[26]。监测肿瘤血清生物标志物的变化可能是一个有希望的反应预测和预后因素,提示免疫治疗中肿瘤异质性的变化及早期监测其变化有助于预测远期客观疗效。本研究所有患者均为联合化疗及抗血管药物治疗,这与大部分研究[27]的治疗方案相同。

本研究显示,不论是瘤内还是联合不同瘤周区域,平扫联合动脉期的模型皆显著由于独立的平扫、动脉期模型,最佳模型则是平扫联合动脉期瘤内瘤周15 mm组,训练集及测试集的AUC值均较高。但同时,训练集

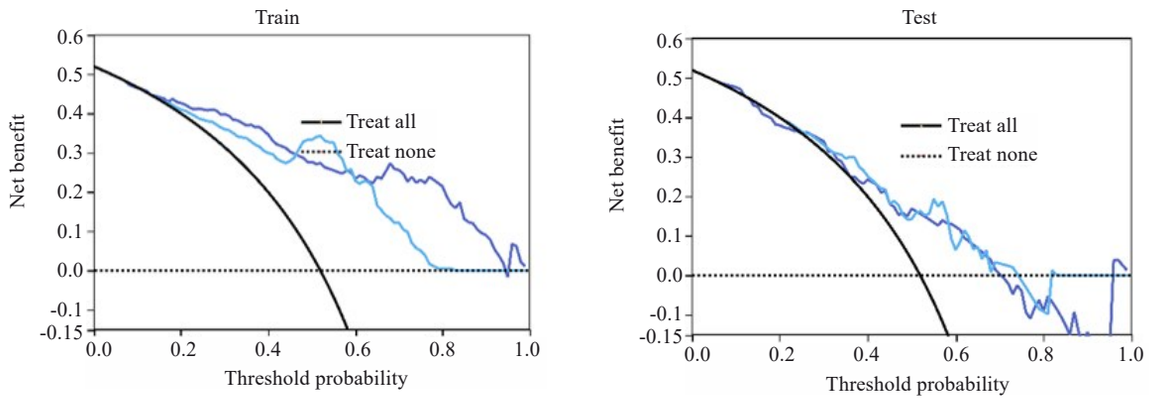

图6 平扫联合动脉期瘤内及瘤周15 mm模型与平扫联合动脉期瘤周15 mm模型决策曲线比较

Fig.6 Decision curve analysis comparing the integrated (Intratumoral+15 mm peritumoral) non-enhanced/arterial phase model versus the peritumoral-only (15 mm) model. The solid blue line represents the optimal model, and the solid purple line represents the reference model. The clinical net benefit is calculated as: (number of true positives/total sample size) - (number of false positives/total sample size) × [threshold probability/(1-threshold probability)].

与测试集性能之间的显著落差(ΔAUC≈0.178)是模型存在严重过拟合的明确证据。这主要源于以下几点:首先,样本量的局限性是关键因素。在总样本127例、测试集仅约38例的规模下,小规模测试集对模型性能的估计本身具有较大的不确定性(测试集AUC的95% *CI*:0.5903~0.8286)。其次,尽管进行了随机划分,训练集与测试集在患者基线特征与治疗异质性(如PD-L1表达、联合用药方案)上的细微分布差异,也可能影响模型的泛化能力。因此,本项探索性研究的主要发现与价值,并不在于具体的测试集AUC数值,而在于以下两点:(1)方法学路径的验证:尽管存在过拟合,但模型在独立测试集上取得的、显著优于随机的判别能力(AUC >0.5),系统性地证明了"瘤内联合瘤周"的影像组学分析框架,以及多期相CT信息融合的策略,在预测免疫治疗疗效问题上具有继续深入探索的价值。(2)生物学假设的生成:模型所依赖的高权重特征(如瘤周异质性)与肿瘤免疫微环境的已知生物学知识相吻合,这为后续研究提供了具体的、可验证的影像生物学假设。在当前阶段,该模型尚未达到可直接应用于临床的稳健性。本研究的结果应被视为一个"原理性证明"和"假设生成器"。

本研究尚存在若干不足之处,需在解读结果时予以审慎考量:首先,在方法学设计与验证层面存在局限。本研究为寻找最佳影像组学策略,进行了多ROI、多期相的探索性比较。尽管通过预先设定主分析模型并在独立测试集上验证来减少偏差,但探索性分析中报告的部分最优性能仍可能因多重比较而受到一定程度的优化偏差影响。此外,回顾性设计下,扫描协议的异质性(如管电压、管电流范围宽)与动脉期时相的不完全一致,可能为影像特征引入了难以完全校正的技术变异。同时,所有图像5 mm的原始层厚虽经重采样标准化,但仍限制了三维纹理特征的真实性。其次,在感兴趣区域定义与结局判定环节存在主观性。本研究采用二维平面勾画及扩张,可能无法精确表征肿瘤及其微环境的三维空间特征。在疗效判定方面,尽管采用了双人独立评估加仲裁的流程,但回顾性设计导致未能对2位评估专家的初始判读结果进行量化的一致性分析(如计算Kappa值),这对结局标签的可靠性评估是一个缺憾。本研究构建的是一个纯粹的影像组学模型,未能纳入并控制如肿瘤PD-L1表达、肿瘤突变负荷、微卫星不稳定性状态等已被证实与免疫治疗疗效密切相关的关键生物标志物。因此,本模型所提供的预测信息在多大程度上独立于或增补于现有临床指标,尚不明确,这直接限制了其当前的临床可译性。未来的研究应致力于在大规模、前瞻性、多中心队列中进行外部验证。技术方法上应探索三维勾画,并在研究设计阶段就纳入对影像评估的量化一致性分析。最终,迈向多模态融合模型,将影像组学特征与临床、病理及分子生物学指标整合,是构建真正具有临床实用价值的预测工具的必然方向。

综上,结合CT平扫与动脉期图像的瘤内及瘤周(15 mm)影像组学特征,对预测NSCLC免疫治疗反应具有一定价值,可为治疗决策提供参考。

参考文献:

[1] 李铁铮, 胥凯凯, 邓钰卿, 等. PD-1单抗联合化学药物治疗在局部晚期非小细胞肺癌新辅助治疗中的疗效和安全性分析[J]. 首都医科大学学报, 2024, 45(4): 636-41.

[2] Rosell R, Karachaliou N. Large-scale screening for somatic mutations in lung cancer[J]. Lancet, 2016, 387(10026): 1354-6.

[3] Zhu LL, Wang T, Wu J, et al. Updated interpretation of the NCCN clinical practice guidelines (version 3.2023) for non-small cell lung cancer[J]. Chin J Lung Cancer, 2023, 26(6): 407-15.

[4] Recondo G, Facchinetti F, Olaussen KA, et al. Making the first move in EGFR-driven or ALK-driven NSCLC: first-generation or next-generation TKI?[J]. Nat Rev Clin Oncol, 2018, 15(11): 694-708.

[5] Hirsch FR, Scagliotti GV, Mulshine JL, et al. Lung cancer: current therapies and new targeted treatments[J]. Lancet, 2017, 389 (10066): 299-311.

[6] Velcheti V, Schalper K. Basic overview of current immunotherapy approaches in cancer[J]. Am Soc Clin Oncol Educ Book, 2016(36): 298-308.

[7] Wang TT, She YL, Yang Y, et al. Radiomics for survival risk stratification of clinical and pathologic stage IA pure-solid non‐small cell lung cancer[J]. Radiology, 2022, 302(2): 425-34.

[8] Duffy MJ, Crown J. Biomarkers for predicting response to immunotherapy with immune checkpoint inhibitors in cancer patients[J]. Clin Chem, 2019, 65(10): 1228-38.

[9] Qi LL, Wu BT, Tang W, et al. Long-term follow-up of persistent pulmonary pure ground-glass nodules with deep learning-assisted nodule segmentation[J]. Eur Radiol, 2020, 30(2): 744-55.

[10] Ribas A, Wolchok JD. Cancer immunotherapy using checkpoint blockade[J]. Science, 359(6382): 1350-5.

[11] Socinski MA, Jotte RM, Cappuzzo F, et al. Atezolizumab for first-line treatment of metastatic nonsquamous NSCLC[J]. N Engl J Med, 2018, 378(24): 2288-301.

[12] Doroshow DB, Bhalla S, Beasley MB, et al. PD-L1 as a biomarker of response to immune-checkpoint inhibitors[J]. Nat Rev Clin Oncol, 2021, 18(6): 345-62.

[13] Heo YJ, Hwa C, Lee GH, et al. Integrative multi-omics approaches in cancer research: from biological networks to clinical subtypes[J]. Mol Cells, 2021, 44(7): 433-43.

[14] Bera K, Braman N, Gupta A, et al. Predicting cancer outcomes with radiomics and artificial intelligence in radiology[J]. Nat Rev Clin Oncol, 2022, 19(2): 132-46.

[15] Peters S, Creelan B, Hellmann MD, et al. Abstract CT082: Impact of tumor mutation burden on the efficacy of first-line nivolumab in stage iv or recurrent non-small cell lung cancer: an exploratory analysis of CheckMate 026[J]. Cancer Res, 2017, 77(13_Supplement): CT082.

[16] Liu SY, Wu YL. Biomarker for personalized immunotherapy[J]. Transl Lung Cancer Res, 2019, 8(Suppl 3): S308-17.

[17] Camidge DR, Doebele RC, Kerr KM. Comparing and contrasting predictive biomarkers for immunotherapy and targeted therapy of NSCLC[J]. Nat Rev Clin Oncol, 2019, 16(6): 341-55.

[18] Lambin P, Rios-Velazquez E, Leijenaar R, et al. Radiomics: Extracting more information from medical images using advanced feature analysis[J]. Eur J Cancer, 2012, 48(4): 441-6.

[19] 原 淼, 田晓娟, 乔 英. 瘤周影像组学在肺癌研究中的进展[J]. 放射学实践, 2025, 40(6): 808-12.

[20] Zhang BC, Guan S, Zhang YF, et al. Peritumoral lymphatic microvessel density is related to poor prognosis in lung adenocarcinoma: a retrospective study of 65 cases[J]. Exp Ther Med, 2012, 3(4): 636-40.

[21] Parra ER, Behrens C, Rodriguez-Canales J, et al. Image analysis‐based assessment of PD-L1 and tumor-associated immune cells density supports distinct intratumoral microenvironment groups in non‐small cell lung carcinoma patients[J]. Clin Cancer Res, 2016, 22(24): 6278-89.

[22] Vaidya P, Bera K, Gupta A, et al. CT derived radiomic score for predicting the added benefit of adjuvant chemotherapy following surgery in stage I, II resectable non-small cell lung cancer: a retrospective multicohort study for outcome prediction[J]. Lancet Digit Health, 2020, 2(3): e116-28.

[23] Dou TH, Coroller TP, van Griethuysen JJM, et al. Peritumoral radiomics features predict distant metastasis in locally advanced NSCLC[J]. PLoS One, 2018, 13(11): e0206108.

[24] 许昌华, 何 淼, 王 健. 瘤内及瘤周CT影像组学联合临床特征预测早期肺腺癌淋巴血管浸润[J]. 中国医学影像技术, 2024, 40(10): 1509-13.

[25] Diakos CI, Charles KA, McMillan DC, et al. Cancer-related inflammation and treatment effectiveness[J]. Lancet Oncol, 2014, 15(11): e493-503.

[26] Khorrami M, Prasanna P, Gupta A, et al. Changes in CT radiomic features associated with lymphocyte distribution predict overall survival and response to immunotherapy in non‐small cell lung cancer[J]. Cancer Immunol Res, 2020, 8(1): 108-19.

[27] 夏经纬, 陈羽中, 温少迪, 等. 外周血炎症指标作为预测性指标在晚期非小细胞肺癌免疫治疗中的应用[J]. 中国肺癌杂志, 2021, 24(9): 632-45.

（编辑：熊一凡）