中国现代普通外科进展
Chin J Curr Adv Gen Surg
2025年12月 第28卷 第12期 Dec. 2025 Vol. 28 No. 12

腹腔镜结直肠癌根治术中结肠脾曲游离不同入路对手术疗效及预后的影响

韩月锋 江雪峰 王运春 袁明团 杨乾

中山市小榄人民医院(中山市第五人民医院) 胃肠外科 (广东 中山 528415)

【摘要】探讨腹腔镜结直肠癌根治术中结肠脾曲游离不同入路对手术疗效和预后的影响。选取2019年5月至2023年5月于本院接受腹腔镜结直肠癌根治的126例患者作为研究对象,按结肠脾曲游离不同入路方式分为对照组(n=63)和研究组(n=63)。对照组采用传统侧方入路,研究组采用中间入路"四步法"。比较两组围手术期指标、生存质量、并发症和预后情况。与对照组相比,研究组的手术时间、术后排气时间和肠鸣音恢复时间、住院时间均缩短(P<0.05),且术中出血量更少、淋巴结清扫更彻底(P<0.05)。两组术后KPS评分较术前均有上升(P<0.05),研究组术后KPS评分高于对照组(P<0.05)。研究组并发症发生率明显低于对照组(P<0.05)。随访3年,126例患者无进展生存时间为(26.88±4.22)个月,3年无进展生存率为30.95%(39/126)。Kaplan-Meier分析结果显示,两组3年无进展生存率比较差异有统计学意义(P<0.001)。腹腔镜结直肠癌根治术结肠脾曲游离采用中间入路"四步法",可以显著缩短手术时间,减少术中出血,彻底清扫淋巴结,促进术后恢复,有效降低并发症风险,改善患者预后。

【关键词】结直肠癌•腹腔镜手术•结肠脾曲游离•手术入路•疗效•预后
【中图分类号】R574.63
【文献标识码】B DOI: 10.3969/j.issn.1009-9905.2025.12.012
【文章编号】1009-9905(2025)12-0996-04

结直肠癌是当前全球范围内发病率和死亡率均较高的恶性肿瘤之一[1]。腹腔镜手术以其创伤小、恢复快、疗效显著等优势,成为重要的治疗方法[2]。结肠脾曲游离是腹腔镜结直肠癌手术的关键步骤之一,其游离效果直接关系到手术的彻底性和患者的预后[3]。既往结肠脾曲游离通常采用侧方入路[4]。中间入路作为一种新兴的手术方式,"四步法"操作展现出其独特的优势[5]。本研究对比腹腔镜结直肠癌根治术中结肠脾曲游离不同入路对手术疗效以及预后的影响,旨在为临床手术方式的选择提供参考。

1 资料与方法

1.1 一般资料 选取2019年5月至2021年5月于本院接受腹腔镜结直肠癌根治术的126例患者作为研究对象。纳入标准:(1)肠镜及术后病理确诊为结直肠癌;(2)无腹腔镜手术禁忌证;(3)影像学检查显示无远处转移;(4)无严重的心、肝、肾、肺及凝血功能障碍。排除标准:(1)严重凝血功能障碍;(2)合并其他部位恶性肿瘤;(3)不耐受手术及麻醉;(4)伴有严重的系统性疾病;(5)手术中转为开腹手术。按入路不同分为对照组(n=63)和研究组(n=63)。两组一般资料比较差异无统计学意义(P>0.05),具有可比性,见表1。本研究通过医院伦理委员会审批,批件文号:ZSXL-LL2019-010。

1.2 方法 两组均接受腹腔镜结直肠癌根治术。

对照组采用传统侧方入路。患者取改良截石位,五孔法建立气腹。探查腹腔后调整体位为头低脚高位,切开乙状结肠系膜腹膜连接处,暴露肠系

[基金项目]中山市社会公益科技研究项目(2019B1004)
[通信作者]韩月锋,E-mail: hyfhyfghlggj@126.com

表1　两组一般资料比较

组别	性别（例）		年龄（$\bar{x}\pm s$，岁）	BMI（$\bar{x}\pm s$，kg/m^2）	cTNM分期（例）		
	男	女			Ⅰ	Ⅱ	Ⅲ
研究组（n=63）	33	30	59.79±10.16	24.47±4.45	13	30	20
对照组（n=63）	35	28	57.71±11.59	24.24±4.81			
t/χ^2值	0.128		1.071	0.279	−0.715		
P值	0.721		0.286	0.781	0.475		

膜下动脉并保护上腹下神经丛，双重夹闭肠系膜下动脉后离断，沿Toldt′s间隙分离保护输尿管及生殖血管。找到肠系膜下静脉主干夹闭离断，完成直肠全系膜切除。下腹部正中切口提出离断肠管，裁剪系膜，离断乙状结肠，近端消毒置吻合器头部并固定。重建气腹后，肛门置入吻合器杆部完成吻合，视情况行预防性造口术。

研究组采用中间入路“四步法”。(1)处理肠系膜根部血管：在骶胛前方用超声刀切开后腹膜，显露出肠系膜下动脉根部。分离解剖肠系膜下动脉的分支左结肠动脉，在根部以生物夹夹闭后切断。随后夹闭肠系膜下静脉后并离断（图1A~图1C）。(2)拓展Toldt′s间隙：在Toldts筋膜前方分离乙状结肠及降结肠系膜至结肠外侧，显露后方左输尿管，在肠系膜下静脉根部以生物夹夹闭后切断。在胰前及左肾前筋膜前方分离横结肠系膜至脾曲，沿乙状结肠系膜外侧切开壁层腹膜，并向上沿降结肠外侧的腹膜返折切开至切开脾结肠韧带处汇合（图1D~图1E）。(3)游离左结肠旁沟、胃结肠韧带和横结肠系膜（图1F~图1I）。(4)完成结肠脾曲游离，最后吻合肠管（图1J）。

1.3　观察指标　(1)围手术期指标：比较两组手术时间、术中出血量、淋巴结清扫数目、术后排气时间、肠鸣音恢复时间、住院时间。(2)生存质量：于手术前和手术后3个月采用卡氏功能状态评分（Karnofsky，KPS）[6]评估患者生存质量。总分为100分，分数高表明恢复良好。(3)并发症：比较两组并发症发生情况。(4)预后：术后采用门诊复查或电话方式进行随访，每3个月随访1次，持续3年；之后改为每半年随访1次，截至2024年5月。比较两组无病生存率。

1.4　统计学方法　所获数据采用SPSS22.0软件进行统计学分析。计量资料以$\bar{x}\pm s$表示，行t检验；计数资料以例（%）表示，行χ^2检验。采用Kaplan-Meier法进行生存分析并行Log-Rank检验。P<0.05为差异具有统计学意义。

2　结果

2.1　围手术期指标比较　研究组的手术时间、术后排气时间、肠鸣音恢复时间和住院时间均短于对照组（P<0.05）；术中研究组出血量更少，淋巴结清扫更彻底（P<0.05）。见表2。

2.2　生存质量比较　两组术后KPS评分较术前均有上升（P<0.05），并且研究组的术后KPS评分高于对照组（P<0.05）。见表3。

2.3　两组手术并发症发生率比较　研究组手术并发症发生率明显低于对照组（P<0.05）。见表4。

2.4　两组预后情况比较　随访时间截至2024年5月。无失访病例，随访率为100%。126例患者无进展生存时间为（26.88±4.22）个月，3年无进展生存率

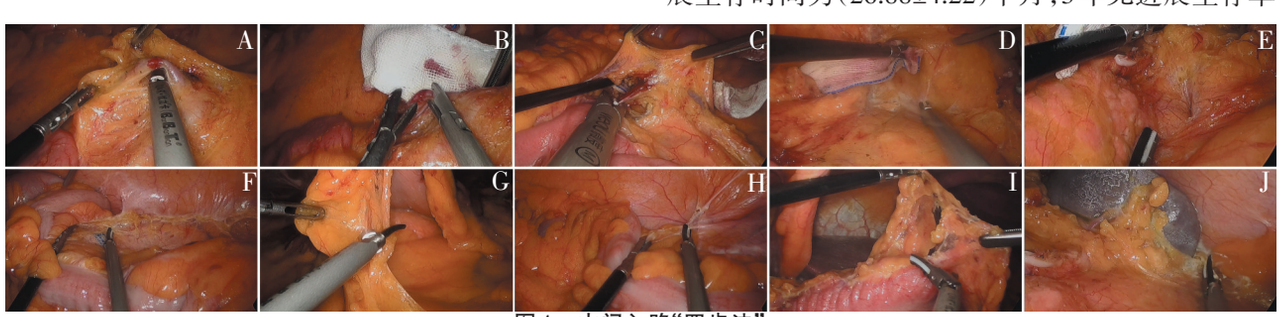

图1　中间入路“四步法”

A：骶岬前方后腹膜切开，可见黄色脂肪组织中走行的血管束，周围伴有腹下神经丛分支；B：左结肠动脉分支处理，解剖分离IMA根部；C：肠系膜下静脉离断；D：Toldt′s间隙前层拓展；E：脾曲解剖平面汇合；F：左结肠旁沟游离；G：胃结肠韧带切开；H：横结肠系膜分离；I：脾曲血管处理；J：肠管吻合与造口，近端乙状结肠断端经肛门置入吻合器钉座，远端直肠残端置入吻合器主体完成吻合。

表2　两组围手术期指标比较（$\bar{x}\pm s$）

组别	例数	手术时间（min）	术中出血量（mL）	淋巴结清扫数目（枚）	术后排气时间（d）	肠鸣音恢复时间（h）	住院时间（d）
研究组	63	110.05±23.61	81.31±12.74	16.05±1.51	1.81±0.76	20.81±2.07	6.10±0.98
对照组	63	125.30±20.43	110.55±14.10	13.40±1.43	2.49±1.07	25.27±2.40	7.59±1.20
t值		−3.877	−12.213	10.121	−4.377	−11.169	−7.647
P值		<0.001	<0.001	<0.001	<0.001	<0.001	<0.001

表 3　两组手术前后 KPS 评分比较($\bar{x}\pm s$)

组别	例数	术前	术后	t 值	P 值
研究组	63	77.81±9.07	87.49±6.90	−9.905	<0.001
对照组	63	78.27±9.40	81.19±5.20	−2.921	0.005
t 值		−0.285	5.833		
P 值		0.776	<0.001		

表 4　两组手术并发症发生率比较[例(%)]

组别	例数	不完全性肠梗阻	伤口感染	肺部感染	吻合口漏	合计
研究组	63	1(1.59)	0(0)	1(1.59)	1(1.59)	3(4.76)
对照组	63	4(6.35)	3(4.76)	2(3.17)	2(3.17)	11(17.46)
χ^2 值						5.143
P 值						0.023

为 30.95%(39/126)。Kaplan-Meier 分析结果显示，对照组与研究组 3 年无进展生存率比较差异有统计学意义(Log-Rank =54.513，P<0.001)，见图 2。

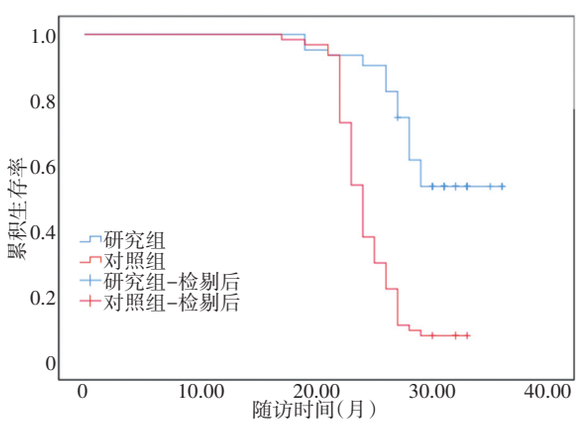

图 2　不同入路对结直肠癌患者预后的影响

3　讨论

结直肠癌是一种常见的消化道恶性肿瘤，其发病率在全球范围内居高不下，严重威胁人类生命健康[7]。腹腔镜结直肠癌根治术已成为治疗结直肠癌的重要手术方式之一[8]。该手术应用腹腔镜技术实现了对结直肠病变部位和周围淋巴结的精准切除，降低了并发症发生率和肿瘤复发率，提高了手术治疗效果[9]。

在腹腔镜结直肠癌根治术中，结肠脾曲游离是一个关键的手术步骤。传统的侧方入路存在手术时间长、术中出血量大、术后恢复慢等问题，一定程度上影响了手术效果和患者术后生活质量[10]。近年来，中间入路“四步法”在腹腔镜结直肠癌根治术中得到广泛应用[11]。

本研究比较传统侧方入路和中间入路“四步法”的治疗效果，发现研究组在手术时间、术后排气时间、肠鸣音恢复时间和住院时间上均短于对照组，且术中出血量也显著减少，淋巴结清扫更为彻底；并且研究组术后 KPS 评分高于对照组，手术并发症发生率明显低于对照组。提示腹腔镜结直肠癌根治术中应用中间入路“四步法”治疗效果和预后更佳。

中间入路“四步法”首先进行中线侧游离，使位于外侧的肠管仍与腹壁相连。这样的操作有利于血管的处理和视野的暴露，提高了手术效率和安全性[12]，减少了手术对腹腔内病灶周围脏器、血管和神经的损伤，缩短了手术时间，减少了术后并发症的发生。中间入路“四步法”的操作路径有利于淋巴结的彻底清扫，清扫出的淋巴结数目多于传统侧方入路[13]。本研究结果显示，中间入路“四步法”具有创伤小、术中出血量少、术后恢复快等优势，患者疼痛轻，生活质量得以提升。

中间入路“四步法”遵循由近及远、从后到前、层面优先的技术要点，这种操作方式使手术流程更加清晰和有序。通过正确的平面操作，可以更快找到手术层面，从而缩短手术时间。同时，在正确平面内操作，可以更加精确地控制手术过程，降低对周围组织的损伤，减少术中出血[14]。研究证实，术中更少的损伤和更精确的手术操作有利于术后胃肠功能的恢复[15-17]。中间入路法操作清晰、有序，降低了手术过程中的不确定性和风险，从而提高了手术的安全性[18-19]。

本研究比较对照组与研究组 3 年无进展生存率，结果显示，研究组 3 年无进展生存率高于对照组，提示中间入路“四步法”可以降低术后复发和转移的风险，提高患者的生存率。与传统侧方入路相比，中间入路“四步法”可能由于手术过程中的优势，如组织损伤更少、术中出血更少、淋巴结清扫更彻底等，为患者提供了更好的预后[20-21]。

综上所述，腹腔镜结直肠癌根治术结肠脾曲游离采用中间入路“四步法”，可以显著缩短手术时间，减少术中出血，彻底清扫淋巴结，有效降低并发症风险，提高手术安全性，促进患者快速恢复，改善患者长期预后。但本研究样本量相对较少，加之所有患者均来自同一医院，可能存在一定偏差，尚需大样本、多中心的随机临床试验研究加以验证。

参　考　文　献

[1] 李宁康，马涛，马旭，等. 腰方肌阻滞对腹腔镜结直肠癌根治术炎性反应及术后肠功能恢复的影响[J]. 实用医学杂志，2023，39(14)：1769-1773. DOI:10.3969/j.issn.1006-5725.2023.14.007.

[2] 解丹平，方宏超，李艳玲. 腹腔镜结直肠癌根治术后并发下肢深静脉血栓的相关影响因素分析[J]. 实用癌症杂志，2023，38(7)：

1184-1186. DOI:10.3969/j.issn.1001-5930.2023.07.038.

[3] 黎静，孙颗鑫，宗淼.腹腔镜直肠癌根治术中不同辅助切口的临床效果比较[J].中国现代普通外科进展，2022，25(10)：808-810. DOI:10.3969/j.issn.1009-9905.2022.10.013.

[4] 仝聪，周哲琦，李毅，等.中间入路与侧方入路腹腔镜右半结肠癌根治术疗效对比研究[J].陕西医学杂志，2022，51(9)：1110-1113. DOI:10.3969/j.issn.1000-7377.2022.09.015.

[5] MAGENNIS P .Changes during 2023 in the approach of the general dental council to surgeons practicing in oral and maxillofacial surgery - one step forward, three steps back[J]. Br J Oral Maxillofac Surg, 2024, 62(3): 225-228. DOI:10.1016/j.bjoms.2023.11.011.

[6] 刘敏，张璐，孙丽华，等.辽宁省肿瘤化疗患者KPS评分情况分析[J].中国肿瘤，2013，22(8)：635-637.

[7] 刘英，杨燕，赵泽宇.气腹因素对腹腔镜结直肠癌根治术老年患者麻醉恢复期神经认知紊乱的影响[J].重庆医学，2022，51(13)：2227-2231，2237. DOI:10.3969/j.issn.1671-8348.2022.13.014.

[8] 中华医学会外科学分会腹腔镜与内镜外科学组，中华医学会外科学分会结直肠外科学组，《中华消化外科杂志》编辑委员会.精准结直肠癌外科诊疗专家共识(2025版)[J].中华消化外科杂志，2025，24(4)：407-428. DOI: 10.3760/cma. j. cn115610-20250402-00133.

[9] 王亮，孙仁波，胡许平，等.驱动压导向呼气末正压个体化滴定对老年患者腹腔镜结直肠癌根治术后肺不张的影响[J].临床麻醉学杂志，2023，39(4)：357-362. DOI:10.12089/jca.2023.04.004.

[10] 罗双灵，康亮.经肛腔镜手术入路在全直肠系膜切除术以外的应用[J].中国普外基础与临床杂志，2023，30(12):1415-1420. DOI: 10.7507/1007-9424.202311037.

[11] 蔡斌，姚春和，董朝妮，等.不同入路在腹腔镜结直肠癌手术中结肠脾曲游离的临床效果[J].中华普外科手术学杂志(电子版)，2022，16(5)：495-498. DOI: 10.3877/cma. j. issn. 1674-3946. 2022.05.008.

[12] 吕泽坚，李勇，吴伍林，等.中间入路“四步法”应用于腹腔镜结肠脾曲游离手术的安全性和可行性[J].中华胃肠外科杂志，2019，22(7)：668-672. DOI:10.3760/cma.j.issn.1671-0274.2019.07.012.

[13] LIANG H, BAI X, ZHU Z, et al. "Two-side approach, four-step dissociation" surgical technique for splenic hilar lymphadenectomy during laparoscopic total gastrectomy for advanced gastric cancer[J]. J Gastrointest Surg, 2022, 26(11): 2409-2413. DOI: 10.1007/s11605-022-05284-2.

[14] YOONG CSY, GOH DSL, WONG YC, et al. The use of e-learning in peyton′s 4-step approach: evaluation of facial computed tomography scans[J]. J Craniofac Surg, 2024, 35(3): 827-830. DOI: 10.1097/SCS.0000000000010079. Epub ahead of print.

[15] HOUSMANS S, STUART A, BOSTEELS J, et al. Standardized 10-step approach for successfully performing a hysterectomy via vaginal natural orifice transluminal endoscopic surgery[J]. Acta Obstet Gynecol Scand, 2022, 101(6): 649-656. DOI:10.1111/aogs.14367.

[16] 毛郁琪，常剑，邱峰.四步法保留左结肠动脉用于腹腔镜下直肠癌根治术的效果[J].中国医药导报，2024，21(11)：93-96. DOI: 10.20047/j.issn1673-7210.2024.11.22.

[17] MARCHIONI D, RONZANI G, GAZZINI S, et al. The impact of piezoelectric device in cholesteatoma endoscopic surgery: retrospective evaluation of safety and functional results[J]. Otol Neurotol, 2024, 45(5): 420-426. DOI:10.1097/MAO.0000000000004181.

[18] 胡宗举，姚远，孙杰，等.“四步法”保留左结肠动脉在腹腔镜下直肠癌根治术应用研究[J].生物医学工程与临床，2022，26(4)：481-485. DOI:10.13339/j.cnki.sglc.20220629.013.

[19] 郭倩，张晓峰，张鹏，等.“四步法”清扫No.253淋巴结在保留LCA的直肠癌根治术中的研究[J].中华普外科手术学杂志(电子版)，2024，18(4)：411-414. DOI: 10.3877/cma. j. issn. 1674-3946. 2024.04.016.

[20] ZHU Q Q, QU L, SU T, et al. Risk factors of acute pain in elderly patients after laparoscopic radical resection of colorectal cancer[J]. SSurg Laparosc Endosc Percutan Tech, 2023, 34(1): 43-47. DOI: 10.1097/SLE.0000000000001254.

[21] LI J, DUAN J, MAO R, et al. Laparoscopic resection of a high grade serous ovarian cancer that recurred at the vaginal stump with extensive pelvic adhesions after complete surgical staging[J]. J Minim Invasive Gynecol, 2022, 29(3): 343-344. DOI: 10.1016/j. jmig. 2021. 11.019.

（收稿日期：2025-05-28）

欢迎投稿，欢迎订阅

2026年《中国现代普通外科进展》