短期高海拔暴露对世居海平面青年脉络膜循环的影响

邹卉盈，张艺凡，周 旭，彭 怡，邵 彦

天津医科大学眼科医院 眼视光学院 眼科研究所，国家眼耳鼻喉疾病临床医学研究中心 天津市分中心，
天津市视网膜功能与疾病重点实验室，天津 300384

摘要：目的 探讨短期高海拔暴露对世居海平面健康成年人脉络膜血流的影响。**方法** 共纳入9名世居于海平面的青年健康志愿者，分别于基线海平面，高海拔暴露第2、4、7、10天以及返回海平面后的第3、5、9天采用光学相干断层血管成像收集8次数据，采集各时间点的双眼脉络膜厚度、脉络膜基质体积、脉络膜血管体积、脉络膜血管指数和脉络膜毛细血管血流密度进行定量分析。统计分析采用线性混合效应模型。**结果** 脉络膜基质体积在高海拔暴露第2天显著升高（$P<0.05$），并在第10天达到峰值，返回海平面后第3天下降，与基线无明显差异；脉络膜血管体积和脉络膜血管指数从暴露第2天起显著下降（$P<0.05$），在第4，7，10天与暴露第2天无差异，在返回海平面后第3天回升至基线水平（$P>0.05$）；脉络膜毛细血管血流密度仅在暴露第4天出现一过性显著上升（$P<0.05$），其余时间点与基线相比无明显差异；脉络膜平均厚度在暴露前、中、后未出现明显变化。**结论** 短期高海拔暴露会引起世居于海平面的健康成年人的脉络膜血流变化，脱离高海拔环境可恢复。

关键词：高海拔；脉络膜；脉络膜厚度；脉络膜基质体积；脉络膜血管体积；脉络膜血管指数；脉络膜毛细血管血流密度

中图分类号：R339.5 **文献标识码：**A DOI：10.13885/j.issn.2097-681X.M20260426

Effects of short-term high-altitude exposure on choroidal circulation in young adult sea-level residents

ZOU Huiying, ZHANG Yifan, ZHOU Xu, PENG Yi, SHAO Yan

Tianjin Key Laboratory of Retinal Functions and Diseases, Tianjin Branch of National Clinical Research Center for Ocular Disease, Eye Institute and School of Optometry, Tianjin Medical University Eye Hospital, Tianjin 300384, China

Abstract: Objective To investigate the effects of short-term high-altitude exposure on choroidal blood flow in healthy adults residing at sea level. **Methods** This prospective observational study included 9 healthy sea level-residing volunteers. Optical coherence tomography angiography was performed at eight time points: baseline at sea level, on days 2, 4, 7, and 10 of high-altitude exposure, and on days 3, 5, and 9 after returning to sea level. Bilateral choroidal parameters, including choroidal thickness, choroidal stromal volume, choroidal vascular volume, choroidal vascularity index, and choriocapillaris flow density, were quantitatively analyzed. Linear mixed-effects models were employed for statistical analysis. **Results** Choroidal stromal volume was significantly elevated on day 2 of high-altitude exposure ($P<0.05$), peaked on day 10, and decreased by day 3 after returning to sea level, showing no significant difference from baseline. choroidal vascular volume and choroidal vascularity index decreased significantly from day 2 of exposure ($P<0.05$), remained at this

收稿日期：2026-02-09 **修回日期：**2026-02-20 **接受日期：**2026-03-01

基金项目：国家自然科学基金区域科学专项基金资助项目（82360209）

作者简介：邵 彦，女，主任医师，副教授，研究方向为代谢相关眼病的分子流行病学研究及机制、人工智能在眼底多模态影像的算法与临床应用、眼底血管性疾病的创新药物探索，e-mail：sytmueh@163.com，通信作者

reduced level on days 4, 7, and 10 with no difference from day 2, and returned to baseline levels by day 3 after returning to sea level ($P > 0.05$). choriocapillaris flow density exhibited a transient significant increase only on day 3 of exposure ($P < 0.05$), with no significant difference at other time points compared to baseline. Mean choroidal thickness showed no significant changes throughout the exposure and post-return periods. **Conclusion** Short-term high-altitude exposure induces alterations in choroidal blood flow in healthy sea level-residing adults, which are reversible upon descent to sea level.

Keywords: high altitude; choroid; choroidal thickness; choroidal stromal volume; choroidal vascular volume; choroidal vascularity index; choriocapillaris flow density

高海拔环境具有低气压、低氧分压等显著特征，可诱发机体一系列血流动力学及自主神经调节的适应性改变[1]。在高海拔环境中，组织氧供下降促使循环系统重新分配血流，以维持重要器官的灌注稳定，因此在低氧环境下极易受到影响[2]。眼部脉络膜血流量大、流速快，属于高灌注的微循环血管系统，承担着向外层视网膜提供氧气与营养物质的关键功能[3]。近年来，随着光学相干断层血管成像（optical coherence tomography angiography, OCTA）技术的发展，脉络膜结构及血流状态得以通过无创、定量方式评估。尽管如此，目前关于急性高海拔暴露条件下脉络膜微循环适应性变化的研究仍然相对较少。对于海平面常住居民在短期暴露至高海拔环境后，脉络膜血流及结构参数在不同时间节点的动态变化及其恢复过程，尚缺乏系统性、连续性的影像学观察数据。

本研究为前瞻性观察性研究，纳入9名世居海平面的健康成年人，在基线海平面状态、高海拔暴露期间及返回海平面后的多个时间点进行随访。利用OCTA技术量化脉络膜厚度、脉络膜血管指数（choroidal vascularity index, CVI）、脉络膜血管体积（choroidal vascular volume, CVV）、脉络膜基质体积（choroidal stromal volume, CSV）及脉络膜毛细血管层灌注密度（choriocapillaris flow density, CCD），旨在通过动态监测，系统评估短期急性高海拔暴露对脉络膜组织厚度及血流灌注的影响，明确脉络膜参数在急性缺氧条件下是否存在显著变化、随暴露时间呈现何种适应性趋势,以及返回海平面后能否恢复。通过揭示急性缺氧环境下脉络膜微循环及结构参数的动态演变规律，为理解人体眼部血流调控机制对低氧应激的响应与恢复过程提供初步临床证据。

1　研究方法

于2022年7月—2024年4月纳入9名世居海平面的健康志愿者，参与者接受完整的眼部检查。纳入标准：（1）年龄≥18岁；（2）单眼最佳矫正视力≥0.8；（3）无眼底病史；（4）无严重系统性心肺疾病；（5）无急性高原反应病史。排除标准：（1）有眼部疾病及手术史；（2）有任何全身重大疾病史。双眼均接受检测，视为重复测量单位。

1.1　研究设计

受试者自海平面（基线）出发，于1 d内乘坐飞机到达海拔约3 600 m高海拔地区（西藏昌都），停留13 d，然后在1 d内返回海平面。在高海拔暴露期间，所有受试者活动量与生活规律均保持一致。研究共设定3个时间区间，8个时间点。（1）基线期，受试者均位于海平面，时间点为第0天，是本研究的基线时间点；（2）暴露期，即受试者到达高海拔地区后，返回海平面前，时间点包括第2、4、7、10天；（3）回归期，即受试者返回海平面后，时间点包括返回后的第3、5、9天。在上述每一时间点，受试者均接受OCTA扫描检测。

1.2　仪器

使用扫频源光学相干断层血管成像以黄斑中央凹为中心，覆盖6 mm×6 mm截面。40万次全域扫频超广角光学相干断层血管成像–北溟·鲲[图湃（北京）医疗科技集团股份有限公司]采用波长1 060 nm的扫频光源垂直腔面发射激光器，以400 000 A/s的扫描速率提供10 μm的横向分辨率和3.8 μm的深度分辨率。图像质量≥7视为合格，不合格数据予以剔除。为确保同位点扫描，每次扫描均使用小瞳下瞳孔中心对准定位方法，并由同一操作员执行测量，每位受试者均采取坐

位，在每个时间节点均接受3次重复测量，取图像质量最优的结果进行统计。

1.3 统计与分析

数据使用SPSS 22.0软件统计分析。采用Shapiro-Wilk法对计量资料进行正态性检验，检验结果显示均满足正态分布，故以平均数±标准差($\bar{x}\pm s$)表示，采用线性混合效应模型调整年龄、性别和眼睛间相关性后分析各脉络膜指标随时间点的数据，比较不同参数在暴露期和回归期各时间点与基线期的变化，以$P<0.05$为差异具有统计学意义。使用GraphPad Prism 10.4.2绘图。

2 结果

最终纳入9名志愿者的18只眼[男性2只眼，女性16只眼]。志愿者年龄（24.0±1.8）岁，身高(165.0±5.75) cm，静息心率(76.33±5.63)次/min，收缩压(106.56±7.14) mmHg(1 mmHg≈0.133 kPa)，舒张压（79.0±5.64）mmHg。志愿者最佳矫正视力(0.93±0.10)，眼轴长度(24.9±0.51) mm，屈光度（−4.47±2.44）D，眼压(13.17±1.85) mmHg。所有OCTA图像信号强度均≥7，符合质量标准。使用ETDRS[4]以黄斑为中心进行17分区（图1A），用于后续分区测量，直径分别为1、3、6 mm。为保证各组分层数据的统一性与准确性，在数据处理中通过OCTA图像将脉络膜毛细血管、脉络膜中大血管层以黄斑中央凹为中心分层，红色为毛细血管血流信号，黄色为脉络膜血流信（图1B）。

2.1 脉络膜厚度

脉络膜厚度在整个周期内未出现显著变化。暴露期的第2天起脉络膜厚度有轻微下降趋势，但差异均无统计学意义。回归海平面后的第3天脉络膜厚度与基线差异无统计学意义。

2.2 脉络膜基质体积

CSV在高海拔暴露期间显著增加，并且在暴露期趋于稳定。与基线相比，暴露期第2天CSV升高76.68%，第10天达峰值100.90%。返回海平面后第3天下降，与基线差异无统计学意义且保持稳定。

2.3 脉络膜血管体积与血管指数

CVV与CVI在暴露期第2天均出现显著下降，且在暴露期趋于稳定。与基线相比，CVV在暴露期第2天下降即达到峰值65.78%，并且CVV与CVI在第4、7、10天均保持下降状态。在返回海平面后第3天，CVV与CVI均迅速恢复至基线水平且保持稳定。

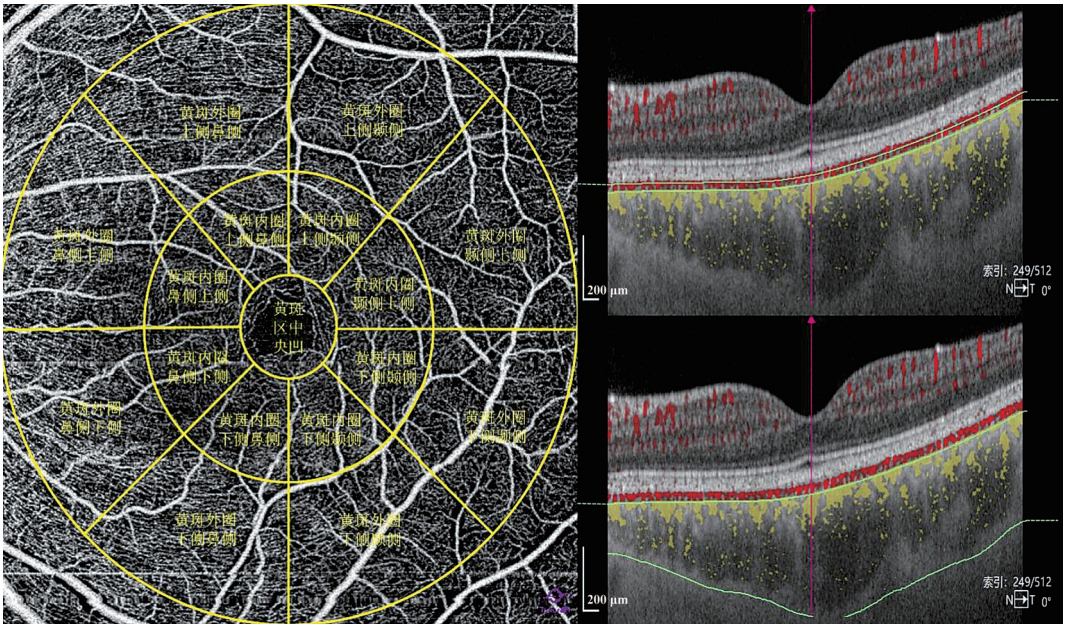

A 以黄斑为中心进行17分区　　B 以黄斑中央凹为中心的脉络膜毛细血管、脉络膜中大血管光学相干断层血管成像扫描示意图

图1 参数计算分区与分层示意图

2.4 脉络膜毛细血管血流密度

CCD仅在高海拔暴露期的第4天与基线相比出现显著上升，在暴露期其他时间点及回归期均差异无统计学意义。为进一步探究CCD在暴露期的改变，统计了每个分区中CCD的变化。结果显示，暴露期的第2天，在17个分区中仅黄斑区中央凹（P=0.024）、黄斑内圈颞侧上侧（P=0.006）、黄斑内圈上侧颞侧（P=0.003）、黄斑内圈上侧鼻侧（P=0.09）四个分区出现CCD的明显增加；第4天黄斑内圈颞侧上侧区出现CCD回落，但与基线相比仍具有统计学意义（P=0.037），其余3区CCD均继续上升；第7天除黄斑内圈上侧鼻侧CCD继续上升外，其他3区CCD均下降，其中黄斑内圈颞侧上侧CCD与基线相比差异无统计学意义（P=0.074），其余2区仍有差异；暴露期第10天，黄斑区中央凹（P=0.163）、黄斑内圈上侧颞侧（P=0.014）、黄斑内圈上侧鼻侧（P=0.010）CCD均呈下降趋势，黄斑内圈颞侧上侧（P=0.031）CCD呈轻微上升趋势；回归第3天起至回归第9天，上述4区CCD与基线相比均无统计学差异（图3）。

表1　各时间点的脉络膜6 mm×6 mm范围内各项参数与基线

时间点	脉络膜厚度/μm	P_1值	脉络膜基质体积/μm	P_2值	脉络膜血管体积/μm	P_3值	脉络膜血管指数/%	P_3值	脉络膜毛细血管密度/%	P_4值
基线	257.00±61.20	–	92.56±26.17	–	129.11±39.16	–	56.78±5.78	–	48.44±1.15	–
暴露第2天	233.00±45.28	0.314	163.53±40.50	<0.001	44.18±7.49	<0.001	23.12±3.53	<0.001	48.94±0.87	0.172
暴露第4天	240.41±52.35	0.256	166.59±47.51	<0.001	44.82±7.02	<0.001	22.94±3.82	<0.001	49.06±1.00	0.043
暴露第7天	236.11±49.37	0.092	162.39±44.31	<0.001	44.61±6.33	<0.001	23.67±3.51	<0.001	48.67±0.97	0.377
暴露第10天	240.53±51.90	0.774	166.65±45.79	<0.001	44.82±8.35	<0.001	22.56±4.02	<0.001	48.83±0.79	0.284
回归第3天	255.00±54.90	0.710	97.33±26.33	0.660	128.44±32.19	0.917	53.94±9.53	0.464	48.67±0.68	0.244
回归第5天	260.00±73.00	0.198	101.47±43.71	0.582	129.82±35.56	0.963	55.82±6.57	0.717	48.64±0.79	0.564
回归第9天	242.00±45.84	0.874	89.13±22.97	0.736	123.50±28.53	0.684	57.63±5.51	0.720	48.67±0.69	0.532

P_1，P_2，P_3，P_4分别为脉络膜厚度、脉络膜基质体积、脉络膜血管体积、脉络管血管指数、脉络膜毛细血管密度各时间点的P值。

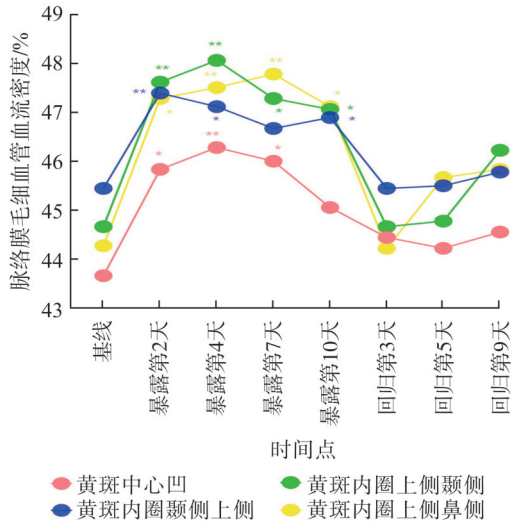

图3　部分分区的脉络膜毛细血管血流密度在各时间点变化的折线图

3　讨论

本研究通过扫频源光学相干断层血管成像定量分析了世居海平面的健康成年人在短期高海拔暴露及返回海平面后的脉络膜厚度及血流变化。结果显示，暴露初期CVV与CVI显著下降，CSV短暂升高，部分部位的CCD出现显著增加，上述改变均在返回海平面后逐渐恢复。

目前关于高海拔对眼部循环影响的研究多为视网膜血管或长期居住于高海拔地区居民的脉络膜变化，而针对短期急性高海拔暴露后脉络膜变化的研究较少。CVI是近年来用于评估脉络膜血管结构的重要影像学指标，其定义为脉络膜血管体积与脉络膜面积的比值，因此CVI的变化反映了血管腔体与基质体积之比[5]。相比于脉络膜的厚度，CVI能更好反映脉络膜血管容积差异[6]。高海拔环境中的低压低氧可迅速引起全身血流动力学变化，包括心率升高、血氧饱和度下降以及循环系统的代偿性调节[7]。这种全身性血流动力学调节可能对眼部循环产生重要作用。脉络膜血管对交感神经刺激更为敏感，因此在全身血流动力学变化时更容易发生血管收缩或血流的重新分布[8]。脉络膜血管系统在结构与调控方式上具有一定特殊性，其外层由大口径血管构成，血管壁

内含有较为发达的血管平滑肌细胞及交感神经纤维分布。这种结构特点决定了脉络膜大血管层对神经源性调控更为敏感。因此，与脑循环等具有较强自身调节能力的器官不同，脉络膜血流作为一个高流量、低阻力系统，其血流变化更多依赖于神经调控，且与全身循环具有密切关系[9]，在急性低氧条件下更易受到全身血流动力学改变的影响。研究[10]表明，急性高海拔暴露后数小时至数天内即可出现眼部血流变化，其中视网膜循环通常较早发生血流增加，而脉络膜循环变化相对滞后。本研究中CVV和CVI在高海拔暴露第2天即出现显著下降，并在整个暴露期间保持较低水平，这一时间节点正与急性高海拔反应中全身血流动力学改变的早期阶段大致相同。既往生理学研究[11]表明，在到达高海拔后的24~48 h，机体通常处于急性代偿阶段，此时交感神经活性明显增强，心率和心输出量升高，同时部分外周血管发生收缩以维持重要器官灌注。本研究中脉络膜血管腔正是在同样时间节点下出现一定程度的收缩或血流减少，进一步减少有效血管腔体容积，导致CVV呈下降趋势，并引起CVI降低。

本研究中，CSV在暴露期间短暂升高，但脉络膜平均厚度没有明显变化，而CVI与CVV均下降，提示短期高海拔急性暴露主要表现为大血管收缩及间质水肿扩张，CSV的增厚与CVI、CVV的下降提示脉络膜间质出现轻度水肿，并且可能与的毛细血管通透性增加及血管外渗有关[12]。缺氧可上调血管内皮生长因子[2]以及低氧诱导因子-1α的表达[13]，导致血管通透性增加、组织间液积聚[14]。低氧状态可增加血管通透性并促进组织间液积聚，从而导致脉络膜间质水肿[15]。在模拟高海拔缺氧环境下暴露小鼠，发现暴露6 h后小鼠脉络膜厚度显著增加，证明急性缺氧可引起脉络膜扩张[16]。结合本研究中CVI降低而CSV升高，推测脉络膜体积增加主要来由于基质水肿扩张，而不是血管直径扩张。急性高海拔缺氧暴露下，脉络膜的早期以微血管通透性增加、间质水肿形成为主，而大血管则呈现收缩性调节，这种差异可能是机体在缺氧应激下维持脉络膜稳态的代偿性表现。随着机体逐渐适应高海拔环境，脉络膜结构可能趋于稳定；而在返回海平面后，基质体积减少，血管与基质比例恢复，CVI与CVV恢复至基线水平。此外，尽管生理情况下CSV与脉络膜厚度通常为正相关关系[17]，但二者反映的脉络膜结构不同，对氧含量的敏感性存在差异。脉络膜厚度主要取决于大、中血管层的管腔容积，而脉络膜基质体积则更多地反映了血管外基质成分及血管壁本身的结构变化。因此，CSV在第2天即显著升高，反映的是基质成分的快速响应；而脉络膜平均厚度未见明显变化则可能由于中、大血管的收缩与基质扩张相互抵消。这一推测与本文中CVI及CVV的下降亦相符。

脉络膜毛细血管是视网膜外层最主要的血液供应来源，其血流灌注对于维持视网膜色素上皮和光感受器的代谢需求具有关键作用。研究[18-19]表明，CCD对多种生理及病理因素较为敏感，例如缺氧、炎症以及血流动力学变化均可能引起其短期波动。CCD在暴露期间第4天出现增加，而分区统计结果显示CCD的改变更早且更具区域特异性。黄斑区内圈CCD变化相对更加明显，证明脉络膜毛细血管循环对急性缺氧可能存在区域性、阶段性的代偿反应。第7~10天部分象限CCD出现回落，提示随暴露时间延长可能存在血流自我调节情况。此外，颞上及鼻上象限波动更为明显，可能与后极部血管密度差异及交感神经分布不均有关[20]。

返回海平面后3天内，CVI、CVV、CSV及CCD均恢复至基线水平，说明短期急性高海拔暴露造成的脉络膜改变均具有可逆性。

本研究存在一定的局限与不足：(1)样本量较小(n=9)，且考虑到年龄对于脉络膜血流循环影响较大，本研究严格限制了纳入年龄标准，导致研究存在年龄以及性别偏差，尽管采用了重复测量与线性混合模型以提高统计数据可靠性，但仍存在个体差异影响；(2)未结合全身血流动力学改变(如血氧饱和度、血气分析等)和眼部其他参数的变化进行综合统计与分析，无法直接关联缺氧程度与脉络膜参数变化，缺少对全身系统循环、眼部其他参数与脉络膜循环之间的相互影响的讨论；(3)本研究仅观察短期暴露，中、长期适应状态下的脉络膜变化仍需进一步研究。

综上所述，本研究揭示了世居海平面的健康成年人在短期高海拔暴露中脉络膜微循环的动态反应，包括CVI与CVV下降、CSV轻微增厚以

及部分区域CCD增加，但该改变可在恢复海平面后逆转，提示急性缺氧阶段可能存在脉络膜大血管张力调节和微循环动态变化，并且可能存在局部水肿反应。研究为理解脉络膜循环在低氧、低压状态下的代偿机制提供了依据。

伦理声明　本研究获得天津医科大学眼科医院伦理委员会的批准（批件文号：2023KY-17）

利益冲突声明　本研究不存在研究者、伦理委员会成员、受试者监护人以及与公开研究成果有关的利益冲突。

作者贡献声明　邹卉盈：设计研究思路与方案、分析数据、撰写论文；张艺凡：收集、分析数据；周 旭：采集、整理数据，起草论文；彭 怡：整理数据、起草论文；邵 彦：提出论文整体思路与框架、修订论文、审核论文

参 考 文 献

[1] GILBERT-KAWAI E, COPPEL J, COURT J, et al. Sublingual microcirculatory blood flow and vessel density in Sherpas at high altitude[J]. Journal of applied physiology, 2017, 122(4): 1011-1018.

[2] FISCHER M D, SCHATZ A, SEITZ I P, et al. Reversible increase of central choroidal thickness during high-altitude exposure[J]. Investigative opthalmology & visual science, 2015, 56(8): 4499.

[3] 向爱群，曾芳，钟兴武. 脉络膜在近视发展中的调控作用及其机制[J]. 眼科学报，2024，39(12)：657-665.

[4] BARTESELLI G, CHHABLANI J, EL-EMAM S, et al. Choroidal volume variations with age, axial length, and sex in healthy subjects: a three-dimensional analysis[J]. Ophthalmology, 2012, 119(12): 2572-2578.

[5] DI PIPPO M, SANTIA C, RULLO D, et al. The choroidal vascularity index versus optical coherence tomography angiography in the evaluation of the choroid with a focus on age-related macular degeneration[J]. Tomography, 2023, 9(4): 1456-1470.

[6] QI Z Y, LIU X X, XIONG S Y, et al. Macular and peripapillary Choroidal Vascularity Index in children with different refractive status[J]. Eye, 2024, 38(3): 606-613.

[7] 漆子飞，宋晓静，王晓迪，等. 高原环境对药物药代动力学的影响：机制、临床意义与展望[J]. 兰州大学学报(医学版)，2026，52(1)：104-110.

[8] REINER A, FITZGERALD M E C, DEL MAR N, et al. Neural control of choroidal blood flow[J]. Progress in retinal and eye research, 2018, 64: 96-130.

[9] SPAIDE R F. CHOROIDAL BLOOD FLOW: review and potential explanation for the choroidal venous anatomy including the Vortex Vein system[J]. Retina, 2020, 40(10): 1851-1864.

[10] BOSCH M M, MERZ T M, BARTHELMES D, et al. New insights into ocular blood flow at very high altitudes[J]. Journal of applied physiology, 2009, 106(2): 454-460.

[11] RICHALET J P, HERMAND E, LHUISSIER F J. Cardiovascular physiology and pathophysiology at high altitude[J]. Nature reviews cardiology, 2024, 21(2): 75-88.

[12] 齐平，蒋贤森，王晓娟，等. 高原缺氧和氧化应激：作用机制及治疗新方法[J]. 兰州大学学报(医学版)，2025，51(11)：88-94.

[13] 黄海香，张文芳，杨义，等. 红景天对模拟高海拔缺氧的大鼠视网膜组织形态以及缺氧诱导因子表达的影响[J]. 中华眼底病杂志，2014，30(6)：599-603.

[14] LIU S Y, DU N, GE K K, et al. NMN supplementation inhibits endothelial cell ROS-mediated src/Pi3k/Akt signaling pathway to protect high-altitude blood-retinal barrier[J]. Investigative ophthalmology & visual science, 2025, 66(4): 51.

[15] 吴芳，刘凤，左涵珺，等. 新生大鼠缺氧后脉络丛中血管紧张素转化酶的表达变化[J]. 神经解剖学杂志，2020，36(6)：641-646.

[16] HAN C, LI Y T, ZHENG X X, et al. Choroidal thickening and retinal dopamine increase in mice at high altitude[J]. Experimental eye research, 2025, 251: 110241.

[17] RACIBORSKA A, PIEKLARZ B, GIŃDZIEŃSKA-SIEŚKIEWICZ E, et al. Assessment of interocular symmetry of choroidal vascularity index and thickness in patients with systemic sclerosis: a prospective study[J]. Frontiers in medicine, 2025, 11: 1513679.

[18] SPAIDE R F, FUJIMOTO J G, WAHEED N K. Image artifacts in optical coherence tomography angiography[J]. Retina, 2015, 35(11): 2163-2180.

[19] SOUZA R, BARBOSA F, ARAÚJO G, et al. Ultrathin monolithic zirconia veneers: reality or future?report of a clinical case and one-year follow-up[J]. Operative dentistry, 2018, 43(1): 3-11.

[20] DE ASÍS BARTOL-PUYAL F, ISANTA C, CALVO P, et al. Relationship between vascular densities of choriocapillaris and the whole choroid using OCTA[J]. International ophthalmology, 2020, 40(11): 3135-3143.

（责任编辑：王春燕）